

Practical Musculoskeletal Ultrasound

Eugene G McNally FRCR FRCPI



ELSEVIER
CHURCHILL
LIVINGSTONE

УЛЬТРАЗВУКОВЫЕ
ИССЛЕДОВАНИЯ
КОСТНО-МЫШЕЧНОЙ СИСТЕМЫ

Практическое руководство

Юджин МакНелли

Перевод с английского

ВИДАР
МОСКВА
2007

УДК 616.7–073.43
ББК 53.6 (54.18)
М 15

Перевод доктора мед. наук А.Н. Хитровой
Под ред. члена-корр. РАН, профессора,
доктора мед. наук Г.И. Назаренко
и профессора, доктора мед. наук И.Б. Героевой

МакНелли Юдж.

М 15 Ультразвуковые исследования костно-мышечной системы: Практическое руководство / Пер. с англ. А.Н. Хитровой под ред. Г.И. Назаренко, И.Б. Героевой. — М.: Издательский дом Видар-М, 2007. — 400 с.

ISBN 978-5-88429-097-6

Настоящее издание является практическим руководством в новой, перспективной области ультразвуковых исследований – патологии костно-мышечной системы. В книге рассмотрены вопросы ультразвуковой анатомии, определены показания к исследованию, подробно описана ультразвуковая семиотика заболеваний и повреждений костно-мышечной системы, приводятся протоколы УЗИ. Ультразвуковые признаки всех заболеваний и поражений рассматриваются авторами строго с позиций патоморфологии процесса, всегда соотносятся с клиническими признаками и результатами референтных исследований (КТ, МРТ, рентгенографии). Подробно изложена клиническая симптоматика малоизвестных симптомов и синдромов поражений мягкотканного околоуставного аппарата, значительно снижающих качество жизни пациентов.

Данное руководство предназначено для специалистов ультразвуковой диагностики, врачей КТ, МРТ, рентгенологов, травматологов, ревматологов, артрологов, специалистов широкого профиля.

УДК 616.7–073.43
ББК 53.6(54.18)

Данное издание *Practical Musculoskeletal Ultrasound 1-e*, автор *Eugene McNally*, осуществлено по соглашению с Elsevier Limited, Оксфорд, Великобритания
Перевод на русский язык выполнен издательством «ИД Видар-М»

ISBN 978-5-88429-097-6

© Издательский дом Видар-М, перевод на русский язык, 2007

© ООО Видар, оформление, 2007

© Elsevier Limited, 2005, All rights reserved

The right of Eugene G McNally to be identified as author of this work has been asserted by him in accordance with the Copyright, Designs and Patents Act 1988

ISBN 0443073503

ОГЛАВЛЕНИЕ

	Авторский коллектив	6
	Предисловие редактора перевода	10
	Предисловие автора	13
	Посвящение	15
1	Верхние конечности: анатомия и технология исследования (<i>Eugene G McNally</i>)	17
2	Нижние конечности: анатомия и технология исследования (<i>Eugene G McNally</i>)	39
3	Ультразвуковые исследования ротаторной манжетки (<i>Eugene G McNally</i>)	61
4	Ультразвуковые исследования плечевого сустава (<i>Wayne Gibbon</i>)	81
5	Ультразвуковые исследования локтевого сустава (<i>Ian Beggs</i>)	111
6	Ультразвуковые исследования руки и кисти (<i>Stafano Bianchi, Carlo Martinoli, Michel Cohen, Nathalie Boutry</i>)	123
7	Визуализация врожденных дисплазий тазобедренного сустава (<i>David J Wilson, Jane Wolstecroft</i>)	151
8	Ультразвуковые исследования тазобедренного сустава (<i>Eugene G McNally</i>)	165
9	Ультразвуковые исследования при заболеваниях коленного сустава (<i>Lawrence Friedman, Rethy K Chhem</i>)	179
10	Ультразвуковые исследования голеностопного сустава и стопы (<i>Eugene G McNally</i>)	207
11	Ультразвуковые исследования образований мягких тканей (<i>Simon J Ostlere</i>)	235
12	Ультразвуковые исследования повреждений мышц (<i>Philip Robinson</i>)	273
13	Ультразвуковые исследования при заболеваниях суставов (<i>Philip J O'Connor, Andrew J Grainger</i>)	299
14	Допплерографические исследования костно-мышечной системы (<i>James L Teh</i>)	321
15	Инвазивные вмешательства под ультразвуковым контролем (<i>Eugene G McNally</i>)	345
16	Ультразвуковые исследования при врожденных грыжах (<i>Philip Robinson</i>)	373
	Глоссарий	394

Авторский коллектив

Ian Beggs FRCR

Consultant Musculoskeletal Radiologist
Department of Radiology
Royal Infirmary
Edinburgh
UK

Stefano Bianchi MD PD

Consultant Musculoskeletal Radiologist
Fondation et Clinique des Grangettes
Geneva
SWITZERLAND

Nathalie Boutry MD

Consultant Musculoskeletal Radiologist
Musculoskeletal Radiology Department
Roger Salengro Hospital
Lille
FRANCE

Rethy K Chhem MD PhD FRCPC

Professor of Radiology
Chief, Department of Radiology and Nuclear
Medicine
University of Western Ontario
London Health Sciences Centre
London, Ontario
CANADA

Ян Беггз

Член Королевского радиологического колледжа
Консультант-радиолог по заболеваниям костно-
мышечной системы
Отделение радиологии
Королевская больница
Эдинбург
Великобритания

Стефано Бианчи

Доктор медицины, доктор философии
Консультант-радиолог по заболеваниям костно-
мышечной системы
Клиника де Гранжетте
Женева
Швейцария

Натали Бутри

Доктор медицины
Консультант-радиолог по патологии костно-
мышечной системы
Отделение радиологии костно-мышечной
системы
Госпиталь Роджера Саленгро
Лилль
Франция

Ретти Кей Чем

Доктор медицины, доктор философии,
профессор радиологии, член Королевского
терапевтического колледжа врачей
Руководитель отделения радиологии и ядерной
медицины
Университет Западного Онтарио
Лондонский научный центр здравоохранения
Лондон, Онтарио
Канада

Michael Cohen MD
Consultant Radiologist
Medical Imaging Centre
Marseilles
FRANCE

**Lawrence Friedman MBBCh FFRAD DJSA
FRCPC FACR**
Associate Professor of Radiology
Department of Radiology
Hamilton Health Sciences, Henderson Division
Hamilton, Ontario
CANADA

Wayne Gibbon FRCS FRCR
Consultant Musculoskeletal Radiologist
Department of Medical Imaging
Royal Brisbane and Women's Hospital
Brisbane, Queensland
AUSTRALIA

Andrew J Grainger MRCP FRCR
Consultant Musculoskeletal Radiologist
Department of Radiology
Leeds General Infirmary
Leeds
UK

Carlo Martinoli MD
Associate Professor of Radiology
Department of Radiology
University of Genoa
Genoa
ITALY

Мишель Коэн
Доктор медицины
Консультант-радиолог
Медицинский центр визуализации
Марсель
Франция

Лоуренс Фридман
Бакалавр медицины,
Бакалавр хирургии
Член факультета радиологии DJSA
Член Королевского терапевтического колледжа
Член Американского колледжа радиологии
Член-корреспондент радиологии
Отделение радиологии медицинских наук
Гамильтона, отделение Хендерсона
Гамильтон, Онтарио
Канада

Уэйн Гиббон
Член Королевского хирургического колледжа
Член Королевского радиологического колледжа
Консультант-радиолог по патологии костно-мышечной системы
Отделение медицинской визуализации
Бризбанский королевский и женский госпитали
Бризбан, Квинсленд
Австралия

Эндрю Джей Грейнджер
Член Королевского колледжа терапевтов
Член Королевского радиологического колледжа
Консультант-радиолог по патологии костно-мышечной системы
Отделение радиологии
Лидский главный госпиталь
Лидс
Великобритания

Карло Мартиноли
Доктор медицины
Член-корреспондент радиологии отделения
радиологии Генуэзского университета
Генуя
Италия

Eugene G McNally FRCR FRCPI

Consultant Musculoskeletal Radiologist
Nuffield Orthopaedic Centre
and John Radcliffe Hospitals
Oxford
UK

Simon J Ostlere FRCP FRCR

Consultant Musculoskeletal Radiologist
Nuffield Orthopaedic Centre
and John Radcliffe Hospitals
Oxford
UK

Philip J O'Connor MRCP FRCR

Consultant Musculoskeletal Radiologist
Department Of Radiology
Leeds General Infirmary
Leeds
UK

Philip Robinson MRCP FRCR

Consultant Musculoskeletal Radiologist
Honorary Senior Lecturer
St James's University Hospital
Leeds
UK

Юджин Джи МакНэлли

Член Королевского радиологического колледжа
Член Королевского колледжа PI
Консультант-радиолог по патологии костно-
мышечной системы
Ортопедический центр Наффилда и госпиталя
Джона Рэдклиффа
Оксфорд
Великобритания

Симон Джей Остлиер

Член Королевского терапевтического колледжа
Член Королевского радиологического колледжа
Консультант-радиолог по патологии костно-
мышечной системы
Ортопедический центр Наффилда и госпиталя
Джона Рэдклиффа
Оксфорд
Великобритания

Филип Джей О'Коннер

Член Королевского колледжа патологов
Член Королевского радиологического колледжа
Отделение радиологии
Лидский главный госпиталь
Лидс
Великобритания

Филипп Робинсон

Член Королевского колледжа патологов
Член Королевского радиологического колледжа
Консультант-радиолог по патологии костно-
мышечной системы
Почетный ведущий лектор
Университетский госпиталь Св. Джеймса
Лидс
Великобритания

James L Teh MBBS BSc FRCP FRCR
Consultant Musculoskeletal Radiologist
Department of Radiology
Nuffield Orthopaedic Centre
and John Radcliffe Hospitals
Oxford
UK

David J Wilson MBBS BSc FRCP FRCR
Consultant Musculoskeletal Radiologist
Nuffield Orthopaedic Centre
and John Radcliffe Hospitals
Oxford
UK

Jane Wolstencroft BA (Hons) DCR
Senior Radiographer
Nuffield Orthopaedic Centre
Oxford
UK

Джеймс Эль Тех
Консультант-радиолог по патологии костно-мышечной системы
Бакалавр медицины
Бакалавр хирургии
Член Королевского терапевтического колледжа
Член Королевского радиологического колледжа
Ортопедический центр Наффилда
и госпиталя Джона Рэдклиффа
Оксфорд
Великобритания

Дэвид Джей Уилсон
Бакалавр медицины
Бакалавр хирургии
Член Королевского терапевтического колледжа
Член Королевского радиологического колледжа
Консультант-радиолог по патологии костно-мышечной системы
Ортопедический центр Наффилда
и госпиталя Джона Рэдклиффа
Оксфорд
Великобритания

Джейн Уолстенкрофт
Главный радиолог
Ортопедический центр Наффилда
и госпиталя Джона Рэдклиффа
Оксфорд
Великобритания

Предисловие редактора перевода

Предлагаемая читателю книга является обобщением многолетнего опыта работы ведущих специалистов Европы, Канады и Австралии в области медицинской визуализации костно-мышечной системы. В нашей стране с появлением современной аппаратуры практические врачи только приступают к изучению и применению ультразвуковых исследований в этой области медицины. В связи с этим интерес специалистов к технологии проведения ультразвукового исследования и правильной интерпретации его результатов огромен.

Данное издание представляется нам наиболее полным и тщательно подготовленным руководством для специалистов ультразвуковой диагностики. Оно, несомненно, будет интересным и полезным для врачей травматологов, ортопедов, ревматологов, специалистов по восстановительному лечению и спортивной медицине.

В книге рассмотрены вопросы ультразвуковой анатомии, определены показания к проведению исследования, подробно описана ультразвуковая семиотика заболеваний и повреждений костно-мышечной системы с подробными протоколами ультразвуковых исследований. Ультразвуковые признаки каждого состояния рассматриваются с позиции патоморфологии процесса, соотносятся с клиническими симптомами и результатами референтных исследований (КТ, МРТ, рентгенографии). Необходимо отметить великолепное изложение клинической симптоматики как хорошо известных, так и малоизвестных клиницистам симптомов и синдромов поражений мягкотканых околоуставных тканей.

В главах, посвященных плечевому суставу, подробно изложена семиотика повреждения ротаторной манжетки, различных вариантов импинджмент-синдрома, адгезивного капсулита, поражений акромиально-ключичного и грудиноключичного суставов. Заслуживает внимания ультразвуковая диагностика повреждений связочного аппарата, хрящевой и костной ткани, синовиальной оболочки коленного, лучезапястного, локтевого суставов, мелких суставов кисти и стопы. Подробно изложены методики исследования врожденной дисплазии тазобедренного сустава, туннельных синдромов, ревматических заболеваний, опухолевых и псевдоопухолевых образований мягких тканей. Огромный интерес представляет технология инвазивных вмешательств и аспирации

содержимого с ультразвуковым наведением. Рассмотрены различные виды синовитов, бурситов, теносиновитов, тендинопатий, травматических повреждений сухожильно-связочных и костных структур, характерных для конкретной анатомической области.

Впервые в отечественной литературе описана ультразвуковая диагностика врожденных грыж передней брюшной стенки (паховой, бедренной и др.).

Книга иллюстрирована великолепными рисунками-схемами, большим количеством эхограмм, магнитно-резонансных томограмм, рентгенограмм, выполненных в основном на аппаратах экспертного класса. Наиболее важные для практического использования и сложные для восприятия моменты выделены фрагментами текста в виде «Практических рекомендаций» и «Ключевых моментов».

Мы надеемся, что данное руководство поможет сократить существующую пока пропасть между клиническим восприятием и лучевой интерпретацией заболеваний мягкотканых структур опорно-двигательной системы. Изучение возможностей современной ультразвуковой диагностики поможет раньше, часто в доклинической стадии, диагностировать ряд заболеваний и повреждений опорно-двигательной системы, уточнить локализацию и характер патологических изменений, проследить и объективизировать динамику заболевания, что, несомненно, приведет к улучшению качества и эффективности лечебно-диагностического процесса.

***Член-корр. РАН, профессор,
доктор мед. наук Г.И. Назаренко***

Предисловие автора

Ultrasound is the most rapidly developing technique in musculoskeletal imaging. Continuing advances in technology have broadened its application, such that it now replaces MRI in many specific clinical settings and serves as an important adjunct in others. This book owes much to the contributors who work at the forefront of these developments. The majority are dedicated musculoskeletal radiologists, who have access to the full range of imaging techniques and are therefore best placed to recommend where ultrasound is most useful and to understand its limitations. The purpose of this book is to bring this expertise together in one place, in a format designed to make this information easily accessible. With colour-coded chapters, anatomical positioning diagrams and highlighted key points and practical tips, I hope it will earn its place on the busy benches of the ultrasound department.

Ультразвук является наиболее быстро развивающимся методом визуализации костно-мышечной системы. Постоянное совершенствование технологии ультразвуковых исследований расширяет возможности его применения, а в ряде клинических ситуаций позволяет заменить магнитно-резонансную томографию или существенно дополнить морфологическую картину заболевания. Это руководство – коллективный труд авторов, признанных ведущими специалистами данных направлений. Большинство из них являются дипломированными радиологами в области скелетно-мышечной визуализации, обладающими навыками использования всех методов визуализации, что позволило им определить показания и противопоказания к применению ультразвука. Цель написания данной книги – свести воедино материалы собственных исследований и практический опыт авторов и с помощью прекрасного дизайна сделать их легкодоступным для восприятия. Я надеюсь, что цветное обозначение глав, анатомические диаграммы с позиционированием датчика, выделение ключевых моментов, практических рекомендаций позволят этому изданию занять достойное место на рабочем столе специалиста ультразвуковой диагностики.

Eugene G McNally
Oxford 2004

To Cath, Cian, Lise and Rebecca – the real loves of my life.

Верхние конечности: анатомия и технология исследования

1

Eugene G McNally

ПЛЕЧО

Плечевой сустав

Самая распространенная жалоба у пациентов с повреждением ротаторной манжетки – боль в плечевом суставе, возникающая особенно при отведении плеча. Чаще всего она локализуется либо в задних отделах плеча, либо в латеральных отделах верхней части руки в месте прикрепления дельтовидной мышцы. Дифференциальный диагноз боли в плече достаточно широк и включает в себя не только травматические изменения плечевого сустава, но также и патологию шейного отдела позвоночника. Существует главное правило: если боль ощущается медиально от плеча, особенно медиально от надключичной ямки, то наиболее вероятно, что она обусловлена изменениями шейного отдела позвоночника, а не патологией плечевого сустава.

Существует восемь стандартных позиций для проведения полного ультразвукового исследования (УЗИ) плечевого сустава. В большинстве случаев оно легко осуществляется в положении пациента сидя. Врач может сидеть или стоять спереди или сзади от пациента. Автор предпочитает во время процедуры находиться сзади от пациента. Это положение позволяет исследовать надостную мышцу с целью выявления ее повреждения, при этом пациент видит экран и активно участвует в исследовании.

Поперечный срез сухожилия длинной головки двуглавой мышцы плеча

Исследование проводится в положении пациента сидя, рука пациента укладывается на колено, кисть повернута ладонью вверх для разворота межбугорковой борозды плечевой кости кпереди. В поперечном срезе при расположении датчика спереди межбугорковая борозда плеча легко определяется в виде округлой выемки по переднему контуру головки плечевой кости. Поперечная связка, удерживающая сухожилие в борозде, визуализируется при помощи высокочастотного датчика в виде тонкой гипоэхогенной

Плечо

- Плечевой сустав
- Поперечный срез сухожилия длинной головки двуглавой мышцы плеча
- Продольный срез сухожилия длинной головки двуглавой мышцы плеча
- Поперечный срез подлопаточной мышцы
- Поперечный срез переднего свободного края надостной мышцы
- Поперечный срединный срез надостной мышцы
- Срез по задней поверхности плечевого сустава, срез через подостную и большую круглую мышцы
- Коронарный срез надостной мышцы
- Коронарный срез подостной мышцы

Связки плечевого сустава

- Динамическое исследование плечевого сустава

Свободная верхняя конечность

Локтевой сустав

- Латеральный коронарный срез
- Медиальный коронарный срез
- Передний срез двуглавой мышцы плеча
- Задний сагиттальный срез

Предплечье

Запястье и кисть

- Ладонная поверхность кисти
- Поперечный срез ладонной поверхности кисти
- Поперечный срез тыльной поверхности кисти
- Сагиттальные срезы пальцев
- Нервы запястья

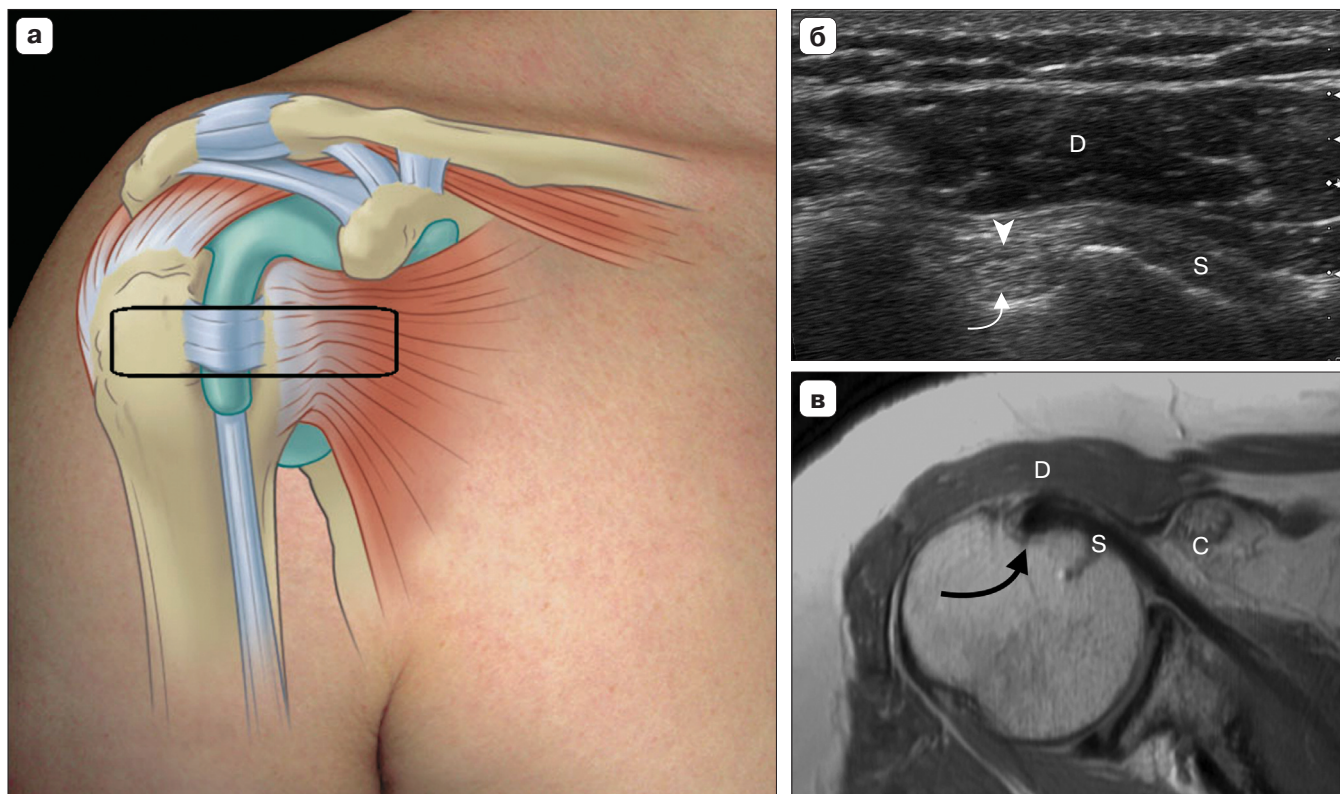


Рис. 1.1. Поперечный срез межбугорковой борозды плеча. Пациент находится в положении сидя, с рукой, помещенной тыльной стороной на противоположное колено. (б) В аксиальном срезе визуализируется межбугорковая борозда по передней поверхности головки плечевой кости. В борозде определяется овальной формы сухожилие (изогнутая стрелка), которое сверху прикрыто поперечной связкой (головка стрелки). Более поверхностно видна дельтовидная мышца (D), медиально – едва различимо сухожилие (S) подлопаточной мышцы. Положение датчика условно обозначено прямоугольником (а). Покрывающая сверху дельтовидная мышца на рисунке не показана. (в) Эквивалентное МР-изображение: выявляются межбугорковая борозда (черная изогнутая стрелка) и дельтовидная мышца (D), подлопаточная мышца (S) и клювовидный отросток (C).

структуры; данная связка выглядит так, как и любая связка в организме человека при УЗИ (рис. 1.1). Нормальное сухожилие имеет очень характерную эхографическую картину в виде ствола тонких гипозоногенных сухожильных волокон, разделенных гиперэхогенными соединительнотканными прослойками. В целом в поперечном срезе сухожилие при УЗИ выглядит эхогенным, тем не менее в косом срезе эхогенность сухожилия уменьшается, что может симулировать патологию сухожилия. Этот эффект называется «анизотропия».

Ключевые моменты

При косом сканировании сухожилие может выглядеть гипозоногенным и это симулирует патологию сухожилия.

В норме внутри сухожильного влагалища бицепса может определяться незначительное количество жидкости. Это наиболее четко проявляется в нижней части межбугорковой борозды, сразу выше мышечно-сухожильного перехода. Чередую внутреннюю и наружную ротацию датчика в аксиальной плоскости по ходу борозды, можно выявить динамический подвывих сухожилия длинной головки бицепса. Пациенты с таким подвывихом часто жалуются на болезненный щелчок. Сухожилие бицепса удерживается в борозде поперечной связкой. Повреждение поперечной связки может наблюдаться при изолированной травме, хотя чаще подвывих сухожилия длинной головки бицепса плеча возникает вследствие повреждения подлопаточной мышцы и, как правило, выявляется при тяжелом повреждении ротаторной манжетки. При подвывихе сухожилия бицепса необходимо определить