

М.А. Эсетов, А.М. Эсетов

Эхография
в эмбриональном
периоде.
Беременность
в рубце на матке

УДК 618.2/.3-073.431

ББК 53.6+57.1

Э84

Эсетов, Мурад Азединович

Э84 Эхография в эмбриональном периоде. Беременность в рубце на матке / М.А. Эсетов, А.М. Эсетов. – М.: Издательский дом Видар-М, 2020. – 128 с., ил.

ISBN 978-5-88429-256-7

В книге подробно излагаются вопросы теории и практики ультразвуковой диагностики в эмбриональном периоде. Описана понедельная ультразвуковая картина беременности в первые 10 недель. В книге детально освещена хронология ультразвуковых признаков беременности в эмбриональном периоде с отображением картины и параметров нормального развития. Рассмотрены вопросы дифференциальной диагностики истинного плодного яйца.

На основе международных исследований и собственного опыта приведены конкретные рекомендации для оценки признаков неразвивающейся беременности в ранние сроки, освещены вопросы дифференциальной диагностики при беременности неизвестной локализации.

Детально рассмотрены возможности и критерии оценки срока в эмбриональном периоде с анализом рекомендованных номограмм среднего диаметра плодного яйца и копчико-теменного размера эмбриона. Отдельная глава посвящена ультразвуковой диагностике рубцовой беременности с подробной оценкой критериев риска по развитию тяжелых клинических исходов. Каждый раздел сопровождается соответствующими эхограммами, визуально отражающими суть изложенного материала.

Книга предназначена для врачей ультразвуковой диагностики и акушеров-гинекологов.

УДК 618.2/.3-073.431

ББК 53.6+57.1

ISBN 978-5-88429-256-7

© Эсетов, М.А., Эсетов, А.М., 2020

© Оформление. «Издательский дом Видар-М», 2020

Оглавление

Список сокращений	5
Введение	5
Глава 1. Общие положения	7
Срок беременности – менструальный, гестационный, эмбриональный?	7
Основные цели ультразвукового исследования в эмбриональном периоде	8
Показания к ультразвуковому исследованию в эмбриональном периоде	9
Трансвагинальное ультразвуковое исследование	10
Оптимальный срок первого ультразвукового исследования в эмбриональном периоде	10
Вопросы безопасности ультразвукового исследования в I триместре беременности	11
Рекомендации (предостережения)	12
Глава 2. Хронология эмбрионального периода	13
Глава 3. Ультразвуковая идентификация внутриматочной беременности в зависимости от этапов эмбрионального развития	17
Четвертая неделя развития беременности (3 нед + 5 дней – 4 нед)	17
Пятая неделя развития беременности (4 нед + 2 дня – 4 нед + 6 дней)	19
<i>Возможность идентификации плодного яйца на основе эхографических признаков</i>	23
<i>Вопросы дифференциальной диагностики «истинного» плодного яйца</i>	24
<i>Беременность неизвестной локализации</i>	29
<i>Принципы оценки уровня сывороточного β-ХГЧ</i>	30
<i>СРЕДНИЙ ДИАМЕТР ПЛОДНОГО ЯЙЦА</i>	31
<i>Критерии оценки роста плодного яйца</i>	32
<i>Возможность констатации факта развивающейся беременности (определение жизнеспособности) при эхографии в сроки 4 нед + 2 дня – 4 нед + 6 дней</i>	33
Шестая неделя развития беременности (5 нед + 1 день – 5 нед + 6 дней)	35
<i>Признак «двух колец»</i>	35
<i>Остаточная полость матки</i>	37
<i>Оценка базального слоя</i>	39
<i>Сосудистые лакуны</i>	40
ЖЕЛТОЧНЫЙ МЕШОК	41
<i>Оценка ультразвуковых характеристик желточного мешка</i>	42
<i>Число желточных мешков как признак амниальности при монохориальном многоплодии</i>	44
<i>Признак «двух пузырей»</i>	47
<i>Возможность констатации факта развивающейся беременности при эхографии в сроки 5 нед + 1 день – 5 нед + 6 дней</i>	49

Седьмая неделя развития беременности (6 нед +1 день – 6 нед + 6 дней)	50
ЭМБРИОН	51
КОПЧИКО-ТЕМЕННОЙ РАЗМЕР	54
Критерии стандартизации измерения КТР.	55
Критерии роста эмбриона	57
Соотношение СДПЯ и КТР.	58
Соотношение КТР эмбриона и желточного мешка	58
СЕРДЦЕБИЕНИЕ ЭМБРИОНА	59
Восьмая неделя развития беременности (7 – 7 нед + 6 дней)	61
Девятая неделя развития беременности (8 – 8 нед + 6 дней).	67
Десятая неделя развития беременности (9 – 9 нед + 6 дней).	73
Критерии измерения КТР после 9 нед беременности	76
Физиологическая кишечная грыжа	78
Глава 4. Оценка срока беременности в эмбриональном периоде	81
Средний диаметр плодного яйца как критерий оценки развития беременности	81
Копчико-теменной размер эмбриона как критерий оценки развития беременности	85
Глава 5. Оценка локализации плодного яйца относительно рубца на матке после кесарева сечения	95
Беременность в рубце на матке	95
Ультразвуковая диагностика рубцовой беременности в 5–8 нед	98
Ультразвуковые критерии низкого расположения плодного яйца	104
Толщина передней стенки матки как ультразвуковой маркер приращения плаценты при рубцовой беременности	106
Ультразвуковая диагностика критериев риска развития приращения плаценты у пациенток с рубцом на матке в 8–10 нед беременности.	111
Приложение. Протокол ультразвукового исследования в эмбриональном периоде	116
Список литературы	118

Список сокращений

БНЛ – беременность неизвестной локализации
БРМ – беременность в рубце на матке
КТР – копчиково-теменной размер
СПДЯ – средний диаметр плодного яйца
ТАУЗИ – трансабдоминальное ультразвуковое исследование
ТВУЗИ – трансвагинальное ультразвуковое исследование
УЗИ – ультразвуковое исследование
ХГЧ – хорионический гонадотропин человека
ЦДК – цветное доплеровское картирование
ЧСС – частота сердечных сокращений

Введение

В настоящее время ультразвуковое исследование является одним из самых информативных и безопасных методов исследования в акушерстве. Особое значение эхография имеет в I триместре беременности, являясь единственным безопасным и доступным визуальным методом, позволяющим объективно оценивать практически все элементы гестационного процесса *in vivo*.

Данная работа посвящена эхографии в эмбриональном периоде, который включает первые 10 нед беременности (менструальный срок).

В течение такого ограниченного времени отдельная оплодотворенная клетка подвергается драматическим преобразованиям и из клеточной массы превращается в узнаваемую человеческую форму.

Основной акцент в книге сделан на эхографической картине нормы развития беременности в эмбриональном периоде. Правильная оценка маточной беременности (наличие, локализация и развитие) является основой, на которой строится вся дальнейшая тактика безопасного ведения пациентки. Именно умение доктором правильно установить и оценить маточную беременность является отправной точкой для начала алгоритма диагностики внематочной беременности, наиболее опасной патологии в эмбриональном периоде.

Еще один акцент в работе сделан на ультразвуковой диагностике беременности в рубце на матке после кесарева сечения. В связи с ростом частоты оперативного родоразрешения отмечается и повышение связанной с этим частоты рубцовой беременности. В книге отражены также базовые положения для диагностики данной патологии, которые показывают, что наиболее простым для этого является ультразвуковая оценка расположения плодного яйца относительно рубца на матке в начале эмбрионального периода. Поводом нашего обращения именно к рубцовой беременности послужили ее опасность для пациентки и отсутствие отечественных руководств по этой теме.

1 Общие положения

Срок беременности – менструальный, гестационный, эмбриональный?

В данной книге срок беременности приводится по общепринятому в клинической практике подходу – от первого дня последней менструации (**менструальный срок**). Этот срок равен сроку беременности от даты зачатия плюс 2 нед. Такой подход расчета срока беременности принят в связи с тем, что дата зачатия чаще всего не бывает известна. Однако при этом методе оценки срока беременности следует помнить, что, хотя интервал времени между первым днем последней менструации и датой зачатия теоретически принимается равным двум неделям, он может варьировать в пределах $\pm 7-8$ дней.

В руководствах по эмбриологии обычно срок беременности приводится по дате зачатия для определения истинного возраста эмбриона (**эмбриональный срок**).

Почему это важно?

Несоблюдение принципов оценки срока беременности, неправильное применение терминологии приводит к трудности понимания материала, приводимого в источниках, посвященных ультразвуковому исследованию (УЗИ) при беременности.

Рассмотрим наиболее распространенные проблемы.

Так, в некоторых источниках идет **противопоставление** понятий «**гестационный срок**» и «**менструальный срок**» беременности. В I части фундаментального издания «Эхография в акушерстве и гинекологии. Теория и практика» [1] термин «гестационный возраст» в отличие от «менструального возраста» используется для обозначения возраста беременности от момента зачатия. Такой же подход приведен в другом переводном издании «Ультразвуковая дифференциальная диагностика в акушерстве и гинекологии» (2018 г.) [2]: «менструальный срок беременности рассчитывается от первого дня последней менструации.... Расчет гестационного срока беременности основывается на времени зачатия».

В других источниках, например в Практических рекомендациях ISUOG [3], идентифицируются понятия «**гестационный срок**» и «**менструальный срок**» беременности.

В отечественном издании «Акушерство: Национальное руководство» [4] идет параллельное **использование понятий «гестационный срок» и «менструальный срок»**, что приводит в большинстве случаев к непоследовательности и несоответствию приводимых эхографических критериев по срокам беременности.

С нашей точки зрения, термин «**гестационный срок**» (или «срок гестации») является синонимом русскоязычного понятия «**срок беременности**» и обозначает просто понятие «возраст беременности», тогда как термины «**менструальный срок**» или «**эмбриональный (овуляторный) срок**» подчеркивают методику расчета этого возраста беременности: от даты первого дня последней менструации или от даты зачатия соответственно.

Является общепринятой клинической практикой проведение расчета срока беременности по дате последней менструации. Исходя из этого также является общепринятым подход, что если срок беременности (или гестационный срок) приводится без дополнительных уточнений, то это по умолчанию воспринимается как менструальный срок. В то же время при расчете и описании срока беременности не по дате последней менструации, а по другим данным (например, по дате зачатия или по дате переноса при экстракорпоральном оплодотворении), то это должно быть обязательно указано дополнительно.

Основные цели ультразвукового исследования в эмбриональном периоде

Ультразвуковая диагностика в эмбриональном периоде, с одной стороны, позволяет максимально рано диагностировать нарушения развития беременности и предупредить возможные осложнения, а с другой – на основе объективной оценки позволяет избежать необоснованных вмешательств при нормально развивающейся беременности.

Основными целями УЗИ в первые 10 нед беременности являются (рекомендации ISUOG с нашими дополнениями) [3]:

- установление факта наличия беременности, ее локализации и срока;
- диагностика неразвивающейся беременности и трофобластической болезни;
- ранняя идентификация многоплодия с определением хориальности и/или зиготности;
- оценка локализации плодного яйца относительно рубца на матке после кесарева сечения;
- выявление патологии внутренних половых органов беременной;
- оценка формы полости матки.

Показания к ультразвуковому исследованию в эмбриональном периоде

С нашей точки зрения, высокий темп гестационного процесса с большой частотой потерь (около 20–30%) беременности, эктопические гестации (в том числе имплантация в области послеоперационного рубца), трофобластическая болезнь, анэмбриония, возможность оценки формы матки (что практически можно сделать только в ранние сроки беременности) и многое другое создают **клиническую необходимость визуальной оценки развития беременности в ранние сроки в скрининговом режиме.**

Приведенный ниже **список клинических показаний**, по которым чаще всего проводится УЗИ в эмбриональном периоде, показывает, как много беременных должны быть охвачены этим исследованием:

- кровянистые выделения из половых путей;
- болевые ощущения беременной;
- несоответствие размеров матки сроку беременности;
- невынашивание в анамнезе;
- беременность после лечения бесплодия;
- беременность после кесарева сечения;
- наличие в анамнезе внематочной беременности;
- наличие в анамнезе вмешательств на маточных трубах;
- наличие в анамнезе пузырного заноса;
- прием лекарственных средств и проведение диагностических процедур при настоящей беременности;
- несоответствие гормонального фона сроку беременности;
- проведение инвазивных методов исследования;
- беременность на фоне внутриматочной спирали;
- образования внутренних половых органов женщины;
- решение прервать беременность.

Также является частой практикой проведение УЗИ в эмбриональном периоде по желанию беременной.

В то же время **эхография в эмбриональном периоде на современном этапе не является обязательным скрининговым методом исследования** [3, 5]. Кроме того, в Практических рекомендациях ISUOG [3] прямо подчеркивается, что «нецелесообразно предлагать ультразвуковое исследование рутинно просто лишь для подтверждения самого факта беременности в ранние сроки при отсутствии каких-либо клинических опасений, патологических симптомов или особых показаний. Рекомендуется предлагать первое ультразвуковое исследование в сроке от 11 до 13+6 нед».

Исключением из такого подхода являются руководящие принципы Итальянского общества эхографии в акушерстве и гинекологии, которое включило раннюю сонографию в I триместре беременности в акушерско-гинекологическую практику у пациенток с наличием в анамнезе кеса-

рева сечения для диагностики такого осложнения, как имплантация плодного яйца в области рубца [6].

Трансвагинальное ультразвуковое исследование

В большинстве случаев методом выбора в I триместре беременности является трансвагинальное ультразвуковое исследование (ТВУЗИ) [7, 8]. В ранних сроках беременности ТВУЗИ, проводимое опытным специалистом, считается «**золотым стандартом**» [9].

Высокая частота трансвагинального датчика с возможностью близкого доступа к матке, плодному яйцу и органам малого таза позволяет получить эхографическую картину с высоким разрешением. Это и позволяет при всех известных достоинствах эхографии в среднем на 1 нед раньше, чем при трансабдоминальном доступе, решать многие вопросы, связанные с развитием беременности в ранние сроки.

Проведение ТВУЗИ считается обязательным в случаях так называемой беременности с неустановленной локализацией (отсутствие видимой маточной беременности при наличии положительного теста на беременность).

Важно отметить, что описанные нами критерии оценки развития беременности разработаны при использовании **трансвагинального датчика с частотой 6,5–9 МГц** (при трансабдоминальном сканировании (ТАУЗИ) все описанные структуры могут быть визуализированы хронологически несколько позже).

Оптимальный срок первого ультразвукового исследования в эмбриональном периоде

Оптимальным сроком первого УЗИ в эмбриональном периоде может считаться срок, позволяющий при однократном исследовании максимально рано идентифицировать развивающуюся маточную беременность.

С этой точки зрения **оптимальным сроком для эхографии в эмбриональном периоде можно считать 6–7 нед.**

С одной стороны, это обосновано тем, что:

- ранее этого срока не всегда можно достоверно идентифицировать маточную беременность и будет сложно диагностировать внематочную беременность;
- ранее этого срока невозможно увидеть наличие сердцебиения эмбриона, что не дает возможности говорить о развивающейся беременности (установлено, что гестационный возраст, при котором внутриматочная беременность может быть идентифицирована как неразвивающаяся, у бессимптомных женщин с установленными сроками составляет 46 дней (6 нед + 4 дня)) [10];

- в эти сроки всегда можно оценить количество околоплодных яиц;
- именно эти сроки являются рекомендованными для диагностики такого грозного осложнения, как имплантация беременности в области рубца после кесарева сечения.

С другой стороны, позже 7 нед повышается вероятность нарушения внематочной беременности, осложняется диагностика и ухудшается прогноз при локализации плодного яйца в рубце.

Таким образом, именно в 6–7 нед в большинстве случаев можно достигнуть практически все вышеописанные цели эхографии в эмбриональном периоде при однократном исследовании. Выполнение УЗИ слишком рано может привести к неубедительным результатам по поводу локализации и развития беременности с необходимостью серийных измерений хорионического гонадотропина человека (ХГЧ) в сыворотке крови и дальнейших повторных УЗИ.

Вопросы безопасности ультразвукового исследования в I триместре беременности

Международные профессиональные организации рекомендуют при УЗИ плода основываться на принципе ALARA (As low as reasonably achievable – так минимально, насколько это целесообразно). Исследование должно быть как можно менее продолжительным, с использованием возможно более низких акустических значений, которые позволяют получить необходимую диагностическую информацию [3, 11].

Многие международные профессиональные организации, включая ISUOG, достигли соглашения, что использование В- и М-режимов в ходе пренатальной эхографии является безопасным на всех сроках беременности, учитывая наличие ограничений их акустической мощности [12–14].

Допплерография сопряжена с более выраженным энергетическим воздействием и безопасность применения этой методики исследования в I триместре изложена в отдельном Положении о безопасности (Safety Statement) ISUOG [15].

Основные положения этого документа:

- 1) доплеровское УЗИ (спектральное, энергетическое и цветное доплеровское картирование (ЦДК)) не должны применяться в скрининговом режиме;
- 2) доплеровское УЗИ может быть применено по клиническим показаниям;
- 3) при проведении доплеровского исследования температурный индекс должен быть $\leq 1,0$, а время экспозиции – возможно коротким (обычно не более 5–10 мин) и не должно превышать 60 мин.

Американский институт ультразвука в медицине рекомендует для оценки частоты сердечных сокращения плода использовать М-метод. В случае применения для этой цели доплеровского исследования ограничить вре-

мя исследования 4–5 сердечными циклами и установить термальный индекс для мягких тканей (TIS for soft tissues) в I триместре [16].

Рекомендации (предостережения)

При оценке ультразвуковых признаков развития беременности в эмбриональном периоде **нельзя основываться только на менструальном сроке** в связи с неустойчивостью времени овуляции и возможной ненадежностью данных, полученных от пациентки. Совершенно обязательной является сравнительная оценка элементов беременности относительно размеров друг друга (например, сердцебиение эмбриона обязательно должно определяться при копчико-теменном размере 5–7 мм и более).

Кроме того, в связи с малыми размерами объектов исследования в эмбриональном периоде визуальная ультразвуковая оценка является не всегда однозначной. В случаях, когда результаты эхографии сомнительны в связи с техническим затруднением исследования или другими причинами, обязательно проведение дополнительных исследований (оценка сыровоточного уровня β -ХГЧ в динамике, повторное УЗИ).

Эти рекомендации обусловлены, с одной стороны, необходимостью исключить при эхографии риск некорректной оценки нормально развивающейся беременности, а с другой – возможностью внематочной локализации беременности.

В то же время после того **как установлена маточная локализация беременности** (т.е. с большой вероятностью исключена внематочная беременность), нет необходимости принятия быстрых решений и **нужно быть максимально осторожным при вынесении заключения о неразвивающейся беременности**.

И с этой точки зрения основополагающим можно считать вывод нашего коллеги D. Jurkovic [17] из Великобритании: «Хотя диагностические ошибки принимаются как неизбежные во многих областях клинической практики, **но когда речь идет о диагностике неразвивающейся беременности, ни один ложноположительный диагноз не является приемлемым**» (пер. М.А. Эсетова).

3 Ультразвуковая идентификация внутриматочной беременности в зависимости от этапов эмбрионального развития

О первой демонстрации внутриматочной беременности посредством УЗИ сообщил А. Kratochwil в 1967 г. [19]. В последующие годы прогрессивное развитие ультразвуковых технологий, в частности ТВУЗИ в 80-е годы, передвинуло сроки возможной диагностики беременности на начальные этапы ее развития [20].

Как было отмечено ранее, одной из основных задач эхографии в ранние сроки является необходимость установления **факта наличия беременности и ее локализации**.

Рассмотрим возможности трансвагинальной эхографии в оценке беременности в зависимости от менструального срока.

Четвертая неделя развития беременности (3 нед + 5 дней – 4 нед)

Этапы дробления, с образованием морулы, и имплантации на современном этапе развития ультразвуковой техники остаются за границей визуализации в связи с очень маленькими размерами продуктов зачатия (при окончании имплантации на 23-й день менструального цикла диаметр плодного яйца составляет всего 0,1 мм).

Самый ранний эхографический признак внутриматочной беременности был описан Н.С. Уейн и соавт. [21], которые при ТВУЗИ от 3 нед + 5 дней до 4 нед менструального срока идентифицировали в децидуально утолщенном эндометрии **фокальную зону имплантации** в виде участка затемнения неправильной формы и без четких контуров. Наше наблюдение представлено на рис. 3.1, а (у данной пациентки в дальнейшем была установлена маточная беременность).

Однако этот признак трудно дифференцировать и диагностическое значение его в последовательных исследованиях не было доказано [21]. Кроме того, такая картина не является специфичной только для беременности и требует для подтверждения обязательной оценки в динамике.

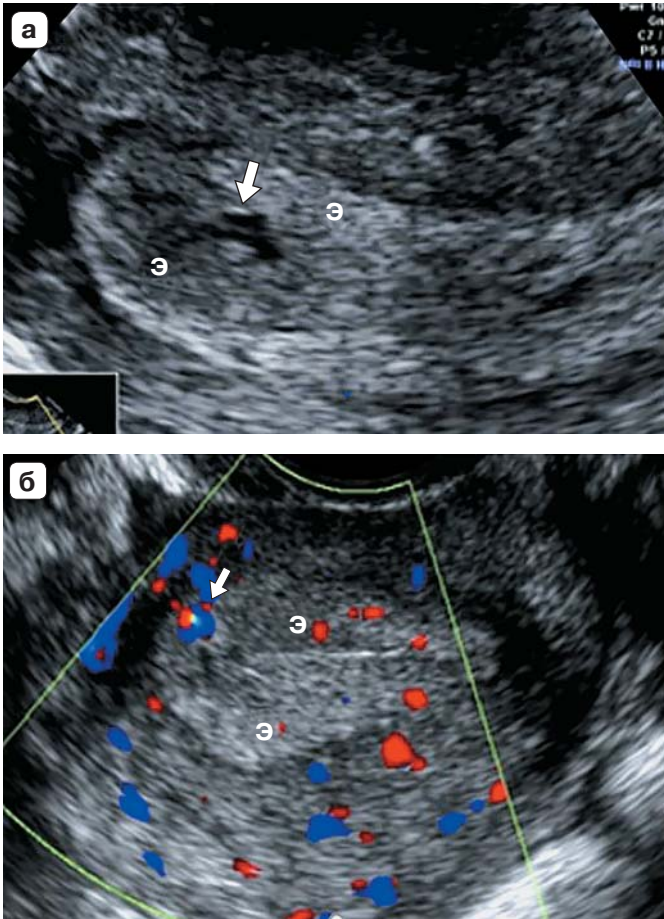


Рис. 3.1. Менструальный срок 4 нед. **а** – предполагаемая зона имплантации (стрелка); **б** – локус перитрофобластического кровотока (стрелка). Э – утолщенный эндометрий.

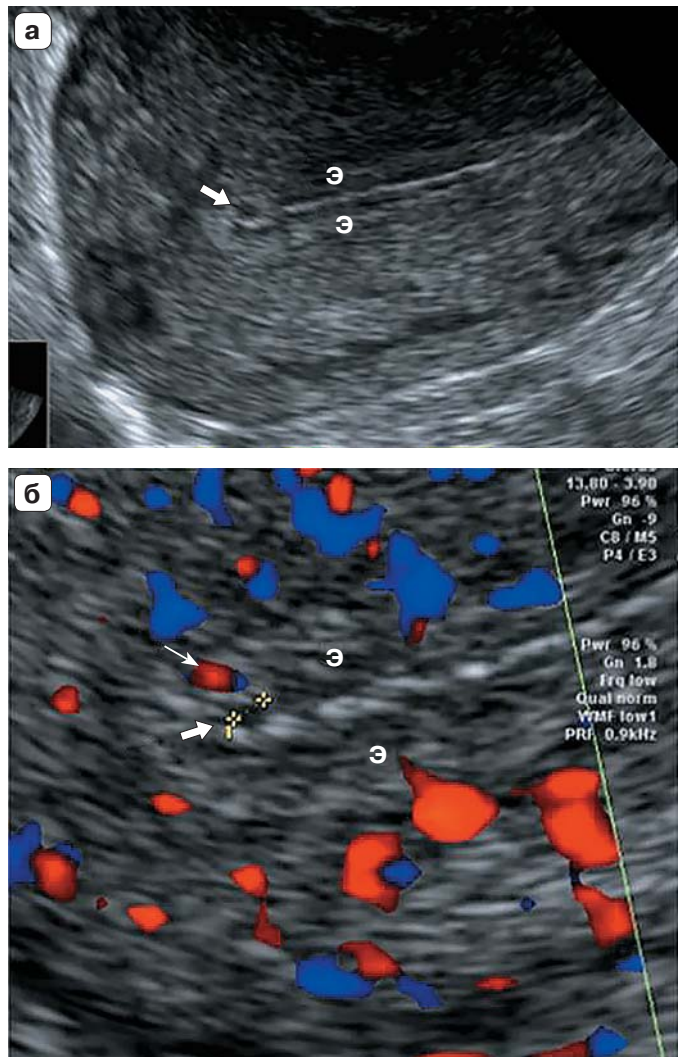
Еще один ранний признак внутриматочной беременности (до появления картины плодного яйца) был получен при использовании ЦДК при трансвагинальном доступе. Наличие внутриматочной беременности при этом предполагается на демонстрации, в структуре децидуально измененного эндометрия, локуса **перитрофобластического кровотока**, характеризующегося высокой скоростью (8–30 см/с) и низкой резистентностью [1, 22, 23] (рис. 3.1,б).

Но и этот признак требует, во-первых, достаточно высокой квалификации врача ультразвуковой диагностики и, во-вторых, оценки в динамике для подтверждения наличия развивающейся беременности.

Пятая неделя развития беременности (4 нед + 2 дня – 4 нед + 6 дней)

Насегодняшний день подтвержденным первым признаком, удостоверяющим наличие маточной беременности при серошкальном УЗИ, считается только обнаружение **плодного яйца**, отражающегося в виде анэхогенного округлого образования в проекции срединных структур матки (рис. 3.2, 3.3,а) [24]. ТВУЗИ позволяет увидеть плодное яйцо со срока беременности 4 нед + 2-3 дня (еще раз подчеркнем, что речь идет о менструальном сроке) при его диаметре от 2 мм [24, 25].

Рис. 3.2. а – картина плодного яйца (диаметр 2,0 мм) в верхней трети по передней стенке (стрелка); б – локус перитрофобластического кровотока (тонкая стрелка). Э – эндометрий.



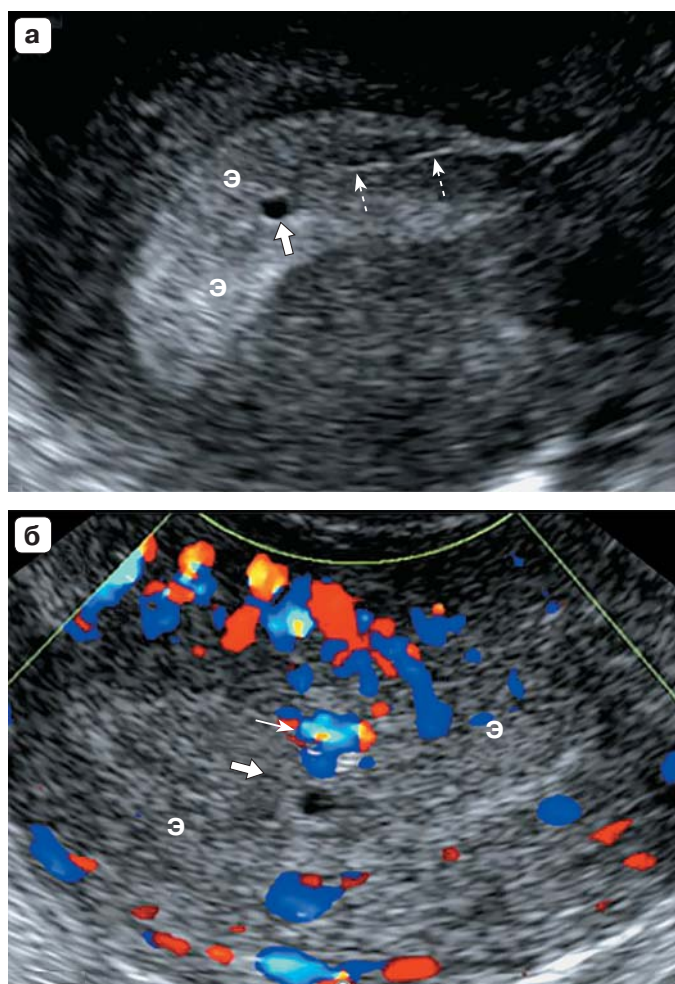


Рис. 3.3. Беременность 4–5 нед. **а** – картина плодного яйца (диаметр 2,2 мм) в средней трети по задней стенке (стрелка), линия полости матки (пунктирные стрелки); **б** – локус перитрофобластического кровотока (тонкая стрелка). Э – эндометрий.

Ультразвуковая картина **срединных структур матки** отражается на экране в виде гиперэхогенной линии, образованной сомкнутыми стенками полости матки и располагающимся по обе стороны от нее гиперэхогенным децидуально измененным при беременности эндометрием (см. рис. 3.2, 3.3,а).

Плодное яйцо располагается в соответствии с зоной его имплантации, которая происходит в норме, обычно **в верхней или средней трети полости матки**, чаще по задней стенке.

Низкая имплантация плодного яйца в ряде случаев может представлять маточную беременность с расположением в нижней трети полости. Но такая локализация требует исключения патологической беременности. Так, в 2013 г. был предложен термин **«low-lying-implantation ectopic pregnancy»** («**низко имплантированная эктопическая беременность**»). – Пер. М.А. Эсетова) для объединенного описания беременности в рубце на матке, истмической беременности (хотя не все авторы выделяют отдельно