

Duale Reihe

Sonografie

Stefan Delorme

Jürgen Debus

Klaus-Vitold Jenderka

3. vollständig überarbeitete und erweiterte Auflage

745 Abbildungen, 105 Tabellen

С.Делорм, Ю.Дебю, К.-В.Йендерка

Руководство по ультразвуковой диагностике

Перевод с немецкого

УДК 616-079
ББК 53.4
Д29

Все права защищены. Никакая часть данной книги не может быть воспроизведена в любой форме и любыми средствами без письменного разрешения владельцев авторских прав.

Авторы и издательство приложили все усилия, чтобы обеспечить точность приведенных в данной книге показаний, побочных реакций, рекомендуемых доз лекарств. Однако эти сведения могут изменяться.

Информация для врачей. Внимательно изучайте сопроводительные инструкции изготовителя по применению лекарственных средств.

Перевод с немецкого: В.Ю.Халатов.

Делорм С.

Д29 Руководство по ультразвуковой диагностике / Стефан Делорм, Юрген Дебю, Клаус-Витольд Йендерка ; пер. с нем. — М. : МЕДпресс-информ, 2016. — 408 с. : ил.

ISBN 978-5-00030-281-1

Книга представляет собой исчерпывающее руководство по ультразвуковой диагностике, составленное в очень удобной форме. Материал объединен в 3 раздела; в первом приводятся сведения о физике ультразвука и основы УЗИ. Во втором разделе собраны данные о нормальном состоянии органов и систем при УЗИ, возможные ошибки и трудности исследования. Третий раздел посвящен УЗ-картине при различных заболеваниях. Книга снабжена необходимым иллюстративным материалом, все важнейшие положения вынесены в отдельные блоки на полях.

Руководство предназначено для врачей, применяющих УЗИ в повседневной практике, оно также будет полезным для студентов медицинских вузов и факультетов, интересующихся вопросами ультразвуковой диагностики.

УДК 616-079
ББК 53.4

ISBN 978-3-13-136953-6

ISBN 978-5-00030-281-1

© 2012 of the original German language edition by Georg Thieme Verlag KG, Stuttgart, Germany. Original title: «Duale Reihe Sonografie», 3rd ed., by Stefan Delorme, Jürgen Debus, Klaus-Vitold Jenderka

© Издание на русском языке, перевод на русский язык, оформление, оригинал-макет. Издательство «МЕДпресс-информ», 2016

Предисловие авторов к 3-му изданию

Прошло несколько лет с тех пор, как вышло в свет 2-е издание «Руководства по ультразвуковой диагностике»; пришло время заменить фотографии и выпустить новое издание, так как за этот период произошло немало изменений. УЗИ с контрастированием показало, что с его помощью возможно и что – пока невозможно. Трехмерное УЗИ уже «прижилось» и стало стандартной функцией ультразвуковых аппаратов, при УЗИ теперь можно измерять эластичность тканей и показывать результаты измерения на эхограммах; наконец, не последнюю роль играет неуклонное повышение качества ультразвукового изображения.

Требовалось обновить многие рисунки (с технической точки зрения они подлежали коррекции и дополнению), а клинические рекомендации следовало привести в соответствие с современными нормами: если раньше для уточнения диагноза прибегали к КТ или МРТ, то сегодня проблему диагностики удается успешно решить с помощью УЗИ с контрастированием. Основные концепции данной книги остались прежними.

Составителей 3-го издания руководства трое. Наш новый автор Klaus-Vitold Jenderka – выпускник Центра биофизики в Галле (директорами которого в свое время были Prof. R.Millner и Prof. U.Cobet). Сферой его интересов была физика ультразвука – и сегодня K.-V.Jenderka является профессором физики, сенсорной и ультразвуковой техники в высшей школе в Мерзебурге. Он подвел под новое издание книги физическую и техническую базу.

Как и прежде, нам оказывало профессиональную помощь и поддержку издательство. Особую благодарность выражаем госпоже Dr. Bettina Horn-Zölch, которая терпеливо вынесла наши просьбы об исправлениях и наш педантизм. Выражаем также признательность Dr. U.Ikingер (Гейдельберг), Dr. G.Krauth (Карлсруэ) и Dr. H.-P.Weskott (Ганновер), а также Prof. Dr. J.Tröger (Гейдельберг), любезно предоставившим недостающий нам иллюстративный материал. Как и предыдущие, 3-е издание мы также посвящаем нашим семьям за проявленное терпение и нашему глубокоуважаемому учителю Prof. Dr. Gerhard van Kaick.



Prof. Dr. Stefan Delorme



Prof. Dr. Dr. Jürgen Debus



Prof. Dr. Klaus-Vitold Jenderka

Содержание

Предисловие авторов к 3-му изданию	5	1.8.3	Концепция об индексах	54
Адреса авторов	6	2	Эхоконтрастные вещества	56
Список сокращений	12	3	Гармоническое изображение	58
Теоретические основы		3.1	Основы	58
Часть А		3.1.1	Нелинейное взаимодействие с эхоконтрастными веществами	58
1	Физические и технические основы	3.1.2	Нелинейное взаимодействие с тканями	59
1.1	Что такое ультразвук?	3.2	Методы	59
1.2	Ультразвуковые волны	3.2.1	Классическое гармоническое изображение	59
1.2.1	Что такое звуковые волны?	3.2.2	Широкополосное гармоническое изображение	59
1.2.2	Параметры звуковой волны	3.2.3	Другие широкополосные способы получения гармонического изображения	60
1.3	Как получают ультразвук?	3.3	Применение	60
1.3.1	Пьезоэлектрический эффект	3.4	Количественное эхоконтрастное УЗИ	62
1.3.2	Строение ультразвукового датчика	4	Эластография	64
1.3.3	Ультразвуковое поле	4.1	Основы	64
1.3.4	Разрешающая способность аппарата	4.2	Компрессионная эластография	65
1.3.5	Типы ультразвуковых датчиков	4.3	Эластография сдвиговой волны	65
1.4	Как ткани ослабляют ультразвук?	5	Основы ультразвуковой морфологии	67
1.4.1	Поглощение	5.1	Что показывает ультразвук?	67
1.4.2	Отражение и преломление	5.2	Как ориентирована плоскость среза по отношению к исследователю?	67
1.4.3	Рассеивание	5.2.1	Плоскости среза	67
1.4.4	Дивергенция	5.3	Основные понятия	68
1.5	Как получают ультразвуковое изображение?	5.4	Паренхиматозные органы	69
1.5.1	Принципы получения ультразвукового изображения	5.5	Поверхности раздела сред	70
1.5.2	Принципы получения и обработки сигналов	5.6	Сосуды	71
1.6	Как настроить ультразвуковой аппарат?	5.7	Кости и твердые тела	71
1.6.1	Монитор	5.8	Воздух	72
1.6.2	Глубина исследования	5.9	Полости, содержащие жидкость	73
1.6.3	Мощность излучения	5.9.1	Основные положения	73
1.6.4	Общее усиление	5.9.2	Физиологические полостные образования, содержащие жидкость	73
1.6.5	Компенсация усиления по глубине (TGC, DGC)	5.9.3	Патологические полостные образования, содержащие жидкость	73
1.6.6	Положение фокуса	5.9.4	Ошибки при исследовании кистозных образований	75
1.6.7	Динамический диапазон (динамика)	6	Ультразвуковое исследование	76
1.6.8	Препроцессинг	6.1	Подготовка больного	76
1.6.9	Постпроцессинг	6.1.1	УЗИ органов брюшной полости	76
1.6.10	Масштабирование	6.1.2	УЗИ органов малого таза	76
1.7	Артефакты: распознавание и интерпретация	6.2	Манипулирование ультразвуковым датчиком	76
1.7.1	Акустическая тень	6.3	Выбор ультразвукового аппарата	77
1.7.2	Боковая акустическая тень	6.4	Выбор частоты посылаемого ультразвукового сигнала и типа датчика	77
1.7.3	Дистальное псевдоусиление ультразвука	6.5	Управление дыханием и положением пациента	78
1.7.4	Артефакт разности скоростей ультразвуковой волны	6.6	Методика исследования	79
1.7.5	Зеркальный артефакт			
1.7.6	Ревверберация			
1.7.7	Артефакт толщины ультразвукового луча			
1.7.8	Артефакт боковых лепестков			
1.8	Вреден ли ультразвук?			
1.8.1	Тепловое действие ультразвука			
1.8.2	Механическое действие ультразвука			

6.7	Трудности и часто допускаемые ошибки	80
7	Измерение, документирование, описание и оценка результатов	82
7.1	Измерения	82
7.1.1	Полезная формула	83
7.1.2	Стандартно измеряемые размеры	83
7.2	Документирование результатов УЗИ	86
7.2.1	Средства документирования	86
7.2.2	Объем документируемой информации	87
7.2.3	Объем документируемой информации: перспективы	91
7.3	Описание	91
7.4	Оценка результатов	93

УЗИ отдельных органов

Часть В

1	Печень и желчные пути	97
1.1	Введение	97
1.1.1	Анатомия	97
1.1.2	УЗ-морфология	99
1.2	На что обратить внимание?	100
1.3	Методика исследования	102
1.3.1	Левая латеральная пара сегментов (сегменты II и III) и хвостатая доля печени (сегмент I)	102
1.3.2	Квадратная доля печени (сегмент IV)	107
1.3.3	Правая доля печени	109
1.3.4	Ворота печени	113
1.4	Ошибки и трудности. Их устранение	115
1.5	Заболевания печени, имеющие наибольшее клиническое значение	116
2	Желчный пузырь	117
2.1	Введение	117
2.1.1	Анатомия	117
2.1.2	УЗ-морфология	118
2.2	На что обратить внимание?	118
2.3	Методика исследования	119
2.3.1	Как найти желчный пузырь	120
2.3.2	Исследование	120
2.4	Ошибки и трудности. Их устранение	121
2.5	Заболевания желчного пузыря, имеющие наибольшее клиническое значение	122
3	Почки	123
3.1	Введение	123
3.1.1	Анатомия	123
3.1.2	УЗ-морфология	124
3.2	На что обратить внимание?	126
3.3	Методика исследования	128
3.3.1	Правая почка	128
3.3.2	Левая почка	131
3.4	Ошибки и трудности. Их устранение	134
3.5	Заболевания почек, имеющие наибольшее клиническое значение	134
4	Селезенка	135
4.1	Введение	135

4.1.1	Анатомия	135
4.1.2	УЗ-морфология	136
4.2	На что обратить внимание?	136
4.3	Методика исследования	136
4.3.1	Межреберный доступ	137
4.3.2	Подреберный доступ (применим лишь при спленомегалии)	138
4.4	Ошибки и трудности. Их устранение	138
4.5	Заболевания селезенки, имеющие наибольшее клиническое значение	138
5	Надпочечники	139
5.1	Введение	139
5.1.1	Анатомия	139
5.1.2	УЗ-морфология	140
5.2	На что обратить внимание?	141
5.3	Методика исследования	141
5.3.1	Правый надпочечник	141
5.3.2	Левый надпочечник	144
5.4	Ошибки и трудности. Их устранение	147
5.5	Заболевания надпочечников, имеющие наибольшее клиническое значение	147
6	Поджелудочная железа	148
6.1	Введение	148
6.1.1	Анатомия	148
6.1.2	УЗ-морфология	150
6.2	На что обратить внимание?	151
6.3	Методика исследования	152
6.3.1	Поиск поджелудочной железы	152
6.3.2	Исследование	153
6.4	Ошибки и трудности. Их устранение	157
6.5	Заболевания поджелудочной железы, имеющие наибольшее клиническое значение	157
7	Забрюшинные сосуды и лимфоузлы	158
7.1	Введение в анатомию и УЗ-морфологию	158
7.2	На что обратить внимание?	163
7.3	Методика исследования	163
7.3.1	Поперечное сканирование на уровне между диафрагмой и поджелудочной железой	164
7.3.2	Продольное сканирование на уровне между диафрагмой и поджелудочной железой	165
7.3.3	Поперечное сканирование на уровне поджелудочной железы и почечных сосудов	166
7.3.4	Продольное сканирование на уровне поджелудочной железы и почечных сосудов	167
7.3.5	Поперечное сканирование на уровне от поджелудочной железы до бифуркации аорты и нижней полой вены	168
7.3.6	Продольное сканирование на уровне от поджелудочной железы до бифуркации аорты и нижней полой вены	169
7.3.7	Сканирование сосудов малого таза в продольном разрезе	170
7.4	Ошибки и трудности. Их устранение	170

7.5	Заболевания забрюшинных сосудов и лимфоузлов, имеющие наибольшее клиническое значение	171	11.1.2	На что обратить внимание?	199
8	Органы малого таза	172	11.1.3	Методика исследования	199
8.1	Введение в анатомию и УЗ-морфологию	172	11.1.4	Заболевания брюшной стенки, имеющие наибольшее клиническое значение	200
8.1.1	Мочевой пузырь	172	11.2	Грудная клетка и плевральная полость	200
8.1.2	Матка и придатки	173	11.2.1	Введение	200
8.1.3	Предстательная железа и семенные пузырьки	175	11.2.2	На что обратить внимание?	202
8.2	На что обратить внимание?	177	11.2.3	Методика исследования	202
8.2.1	Мочевой пузырь	177	11.2.4	Ошибки и трудности. Их устранение	205
8.2.2	Матка и придатки	177	11.2.5	Заболевания грудной клетки и плевральной полости, имеющие наибольшее клиническое значение	205
8.2.3	Предстательная железа и семенные пузырьки	177	11.3	Перикард	205
8.3	Методика исследования	178	11.3.1	Введение	205
8.3.1	Мочевой пузырь	178	11.3.2	На что обратить внимание?	205
8.3.2	Матка	180	11.3.3	Методика исследования	205
8.3.3	Раздельное исследование яичников	181	11.3.4	Ошибки и трудности. Их устранение	206
8.3.4	Предстательная железа и семенные пузырьки	182	12	Брюшная полость и желудочно-кишечный тракт	207
8.4	Ошибки и трудности. Их устранение	184	12.1	Введение	207
8.5	Заболевания органов малого таза, имеющие наибольшее клиническое значение	185	12.1.1	Анатомия	207
9	Яичко и придаток яичка	186	12.1.2	УЗ-морфология	209
9.1	Введение	186	12.2	На что обратить внимание?	210
9.1.1	Анатомия	186	12.3	Методика исследования	211
9.1.2	УЗ-морфология	186	12.3.1	Исследование желудка и кишечника	211
9.2	На что обратить внимание?	187	12.3.2	Исследование брюшной полости на наличие в ней свободной жидкости	212
9.3	Методика исследования	187	12.4	Ошибки и трудности. Их устранение	214
9.3.1	Поперечное сканирование одновременно обоих яичек	187	12.5	Заболевания брюшной полости и желудочно-кишечного тракта, имеющие наибольшее клиническое значение	214
9.3.2	Продольное и поперечное сканирование каждого яичка в отдельности	188	13	Молочные железы	215
9.4	Ошибки и трудности. Их устранение	189	13.1	Введение	215
9.5	Заболевания яичек, имеющие наибольшее клиническое значение	189	13.1.1	Анатомия	215
10	Щитовидная и околощитовидные железы	190	13.1.2	УЗ-морфология	216
10.1	Введение	190	13.2	На что обратить внимание?	217
10.1.1	Анатомия	190	13.3	Методика исследования	217
10.1.2	УЗ-морфология	192	13.3.1	Продольное сканирование молочной железы	218
10.2	На что обратить внимание?	192	13.3.2	Поперечное сканирование молочной железы	220
10.3	Методика исследования	193	13.4	Ошибки и трудности. Их устранение	220
10.3.1	Поперечное сканирование щитовидной железы	193	13.5	Заболевания молочной железы, имеющие наибольшее клиническое значение	221
10.3.2	Продольное сканирование щитовидной железы	194	14	Мягкие ткани шеи (лимфоузлы шеи)	222
10.4	Ошибки и трудности. Их устранение	196	14.1	Введение	222
10.5	Заболевания щитовидной железы и околощитовидных желез, имеющие наибольшее клиническое значение	197	14.1.1	Анатомия	222
11	Грудная стенка, плевральная полость, перикард и брюшная стенка	198	14.1.2	УЗ-морфология	225
11.1	Брюшная стенка	198	14.2	На что обратить внимание?	226
11.1.1	Введение	198	14.3	Методика исследования	226
			14.3.1	Область расположения общей сонной артерии и внутренней яремной вены	227
			14.3.2	Сонный треугольник	227
			14.3.3	Область грудино-ключично-сосцевидной мышцы	228
			14.3.4	Боковой треугольник шеи	228
			14.3.5	Подчелюстная и зачелюстная область	229

14.3.6	Надключичная область	230
14.3.7	Яремная ямка и претрахеальная область	230
14.3.8	Паратрахеальная область (у пациентов без щитовидной железы)	231
14.4	Ошибки и трудности. Их устранение	231
14.5	Заболевания лимфоузлов шеи, имеющие наибольшее клиническое значение	231
15	Допплерография: краткие сведения	232
15.1	Принцип доплерографии	232
15.2	Типы доплерографии	233
15.2.1	Дуплексное УЗИ	234
15.2.2	Цветовое доплеровское картирование	236
15.3	Методика и примеры	237
15.3.1	Методика цветового доплеровского картирования	237
15.3.2	Методика дуплексного УЗИ	239
15.4	Ошибки и трудности. Их устранение	241

Клиническое применение

Часть С

1	Печень	245
1.1	Диффузное поражение печени	246
1.1.1	Гепатомегалия	246
1.1.2	Жировая дистрофия печени	246
1.1.3	Гепатит	247
1.1.4	Цирроз печени	248
1.1.5	Застойная печень	251
1.1.6	Заболевания сосудов печени	251
1.2	Очаговые изменения в печени	254
1.2.1	Злокачественные объемные образования	254
1.2.2	Опухоли ворот печени	262
1.2.3	Доброкачественные объемные образования	263
1.2.4	Жировая инфильтрация печени с участками повышенной и пониженной эхогенности (псевдоопухоль)	269
1.2.5	Очаговое поражение печени как случайная находка	270
1.3	Травма печени	272
1.4	Специальные методы диагностики	274
1.4.1	Интраоперационное УЗИ	274
1.4.2	Допплерография при очаговых поражениях печени	274
1.4.3	УЗИ с контрастированием	275
1.4.4	Диагностическая пункция под ультразвуковым контролем	276
2	Желчный пузырь и желчные протоки	278
2.1	Желчный пузырь	278
2.1.1	Камни желчного пузыря	278
2.1.2	Билиарный сладж	278
2.1.3	Доброкачественные изменения стенки желчного пузыря	280
2.1.4	Опухоли желчного пузыря	283
2.1.5	УЗИ после холецистэктомии	284
2.2	Желчные пути	284
2.2.1	Застой в желчных путях	284

2.2.2	Холедохолитиаз и внутривенечные желчные камни	287
2.2.3	Опухоли желчных протоков	288
2.2.4	Аэробилия	289

3 Почки **292**

3.1	Изменения, обусловленные положением больного	292
3.1.1	Гипоплазия и агенезия почки	292
3.1.2	Удвоение почки	292
3.1.3	Подковообразная почка	293
3.1.4	Аномалии положения почек	293
3.1.5	Кистозная почка и кисты почки	293
3.1.6	Губчатая почка	294
3.2	Камни почек, нефрокальциноз	294
3.3	Нарушение оттока мочи	295
3.4	Воспалительные изменения	297
3.4.1	Острый пиелонефрит	297
3.4.2	Пионефроз	297
3.4.3	Хронический пиелонефрит	298
3.4.4	Туберкулез почки	299
3.4.5	Неинфекционные нефриты	299
3.5	Нарушение кровотока	299
3.6	Поражение почечной паренхимы и почечная недостаточность	300
3.7	Опухоли почки	300
3.7.1	Злокачественные опухоли	301
3.7.2	Доброкачественные опухоли	305
3.7.3	Осложненные кисты почки	305
3.8	Повреждения почки	306
3.9	Исследование трансплантированной почки	306
3.9.1	Лимфоцеле, гематомы и абсцессы	307
3.9.2	Застойная почка	307
3.9.3	Отторжение	307
3.9.4	Сосудистые осложнения	308

4 Селезенка **309**

4.1	Спленомегалия	309
4.2	Поражение селезенки при злокачественных опухолях	309
4.3	Доброкачественные очаговые поражения селезенки	311
4.3.1	Гемангиомы	311
4.3.2	Жидкостные объемные образования	311
4.3.3	Инфаркт селезенки	312
4.3.4	Абсцессы селезенки	313
4.3.5	Очаги обызвествления	313
4.4	Добавочная селезенка	313
4.5	Разрыв селезенки	314

5 Надпочечники **315**

5.1	Гиперплазия надпочечников	315
5.2	Надпочечниковая недостаточность	315
5.3	Кисты	316
5.4	Опухоли	316
5.4.1	Гормонально неактивные аденомы коры надпочечника	317
5.4.2	Гормонально активные аденомы коры надпочечника	317
5.4.3	Феохромоцитома	318
5.4.4	Метастазы	318

5.4.5	Рак надпочечника	319	10.1.5	Рак щитовидной железы	360
6	Поджелудочная железа	320	10.1.6	Иммунный гипертиреоз	363
6.1	Ограниченные поражения поджелудочной железы	320	10.1.7	Хронический лимфоцитарный тиреоидит	364
6.1.1	Опухоли	320	10.1.8	Подострый тиреоидит де Кервена	366
6.1.2	Другие очаговые поражения поджелудочной железы	325	10.1.9	Острый тиреоидит	367
6.2	Панкреатит	327	10.2	Околощитовидные железы	367
6.2.1	Острый панкреатит	328	11	Грудная стенка, плевральная полость, перикард и брюшная стенка	370
6.2.2	Хронический панкреатит	330	11.1	Скопление жидкости в плевральной полости	370
6.3	Повреждения поджелудочной железы	331	11.2	Травмы: пневмоторакс и переломы ребер	372
7	Забрюшинные сосуды и лимфоузлы	332	11.3	Опухоли грудной клетки или плевры	372
7.1	Забрюшинные сосуды	332	11.4	Скопление жидкости в полости перикарда	373
7.1.1	Нижняя полая вена и вены таза	332	11.5	Опухоли мягких тканей	373
7.1.2	Брюшная аорта и вены таза	333	11.6	Грыжи	375
7.1.3	Сосуды почек	335	11.7	Лимфоцеле	375
7.1.4	Брыжеечные артерии	336	12	Брюшная полость и желудочно-кишечный тракт	377
7.2	Забрюшинные лимфоузлы	337	12.1	Свободная жидкость в брюшной полости	377
8	Органы малого таза	341	12.2	Абсцесс	379
8.1	Мочевой пузырь	341	12.3	Аппендицит и дивертикулит	379
8.1.1	Остаточная моча, тампонада мочевого пузыря	341	12.4	Кишечная непроходимость	380
8.1.2	Камни, дивертикулы, уретероцеле	341	12.5	Инвагинация кишечника	380
8.1.3	Опухоли	342	12.6	Мезентериальный лимфаденит	382
8.2	Матка и придатки	343	12.7	Гастрэнтерит	382
8.2.1	Миомы матки	343	12.8	Ишемия кишечника	383
8.2.2	Злокачественные опухоли матки	343	12.9	Болезнь Крона и неспецифический язвенный колит	383
8.2.3	Кисты яичника	343	12.10	Опухоли желудочно-кишечного тракта	383
8.2.4	Рак и доброкачественные опухоли яичника	345	13	Молочные железы	387
8.3	Предстательная железа	345	13.1	Кисты	387
8.3.1	Гиперплазия предстательной железы (аденома предстательной железы)	346	13.2	Солидные очаговые поражения	387
8.3.2	Рак предстательной железы	346	13.2.1	Фиброаденома	387
9	Яички и придатки яичек	348	13.2.2	Лимфоузлы	388
9.1	Водянка яичка	348	13.2.3	Рак молочной железы	388
9.2	Опухоли яичка	348	13.3	Другие заболевания молочной железы	392
9.3	Кисты яичка	350	13.4	Маркировка проволокой и биопсия под ультразвуковым контролем	394
9.4	Перекрут яичка	350	13.4.1	Маркировка проволокой	394
9.5	Орхит и эпидидимит	351	13.4.2	Биопсия	394
9.6	Атрофия яичка и незавершенное опущение его в мошонку	351	14	Мягкие ткани шеи	395
9.7	Варикоцеле	352	14.1	Шейные лимфоузлы	395
9.8	Травма яичка	352	14.1.1	Введение	395
10	Щитовидная и околощитовидные железы	353	14.1.2	Морфология и дифференциальная диагностика	395
10.1	Щитовидная железа	353	14.1.3	Биопсия	400
10.1.1	Диффузный зоб	353	14.2	Кисты шеи	401
10.1.2	Узловой зоб	355	14.3	Слюнные железы	402
10.1.3	Кисты щитовидной железы	358			
10.1.4	Пункция узлов и кист щитовидной железы	359			

1	Физические и технические основы	15
2	Эхоконтрастные вещества	56
3	Гармоническое изображение	58
4	Эластография	64
5	Основы ультразвуковой морфологии	67
6	Ультразвуковое исследование	76
7	Измерение, документирование, описание и оценка результатов	82





1 Физические и технические ОСНОВЫ

1.1	Что такое ультразвук?	15
1.2	Ультразвуковые волны	16
1.3	Как получают ультразвук?	18
1.4	Как ткани ослабляют ультразвук?	25
1.5	Как получают ультразвуковое изображение?	31
1.6	Как настроить ультразвуковой аппарат?	39
1.7	Артефакты: распознавание и интерпретация	46
1.8	Вреден ли ультразвук?	53

1.1 Что такое ультразвук?

► Определение. Под ультразвуком понимают звуковые волны, частота которых находится вне диапазона частот, воспринимаемых человеческим ухом.

Данные о применении звуковых волн различных частот приведены на рисунке **А-1.1**. Открытие ультразвука восходит к наблюдениям за полетом летучих мышей. Ученые, завязывая глаза летучим мышам, установили, что эти животные не утрачивают ориентировку в полете и могут обходить препятствия. Но после того как им закрывали также уши, ориентировка в пространстве у летучих мышей нарушалась и они сталкивались с препятствиями. Это позволило сделать вывод, что летучие мыши в темноте ориентируются с помощью звуковых волн, не улавливаемых человеческим ухом. Эти наблюдения были сделаны уже в XVII веке, тогда же был предложен термин «ультразвук». Летучая мышь для ориентировки в пространстве излучает короткие импульсы УЗ-волн. Эти импульсы, отражаясь от препятствий, воспринимаются спустя некоторое время ухом летучей мыши (феномен эха). По времени, которое проходит от момента излучения УЗ-импульса до восприятия отраженного сигнала, животное определяет расстояние до предмета. Кроме того, летучая мышь может также определить направление, по которому возвращается эхо-сигнал, локализацию предмета в пространстве. Таким образом, она посылает УЗ-волны и воспринимает затем отраженную картину окружающего ее пространства (см. рис. **А-1.2а**).

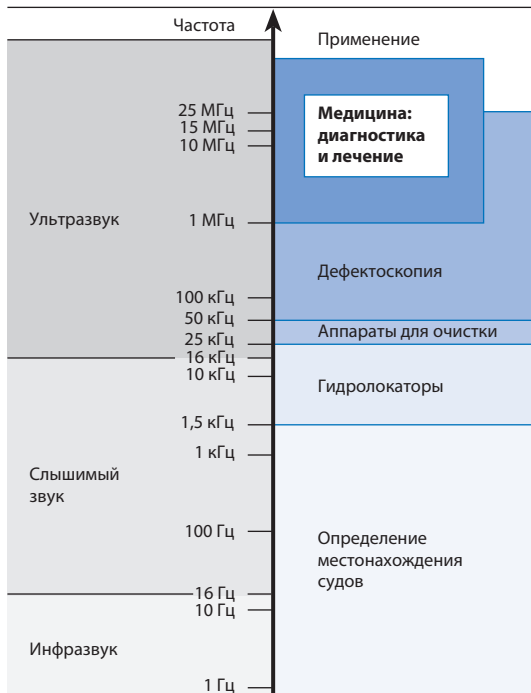1.1 Что такое ультразвук?

► Определение.

Данные о применении УЗ-волн различных частот приведены на рисунке **А-1.1**. Открытие ультразвука восходит к наблюдениям за полетом летучих мышей, сделанным в XVII веке. Уже тогда был предложен термин «ультразвук».

Летучая мышь для ориентировки излучает УЗ-импульсы и определяя препятствия по отраженным от них УЗ-сигналам (феномен эха), с помощью которых создает картину окружающего ее пространства (см. рис. **А-1.2а**).

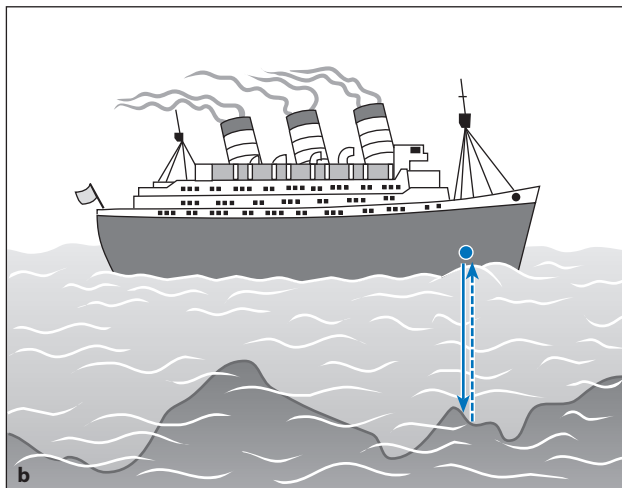
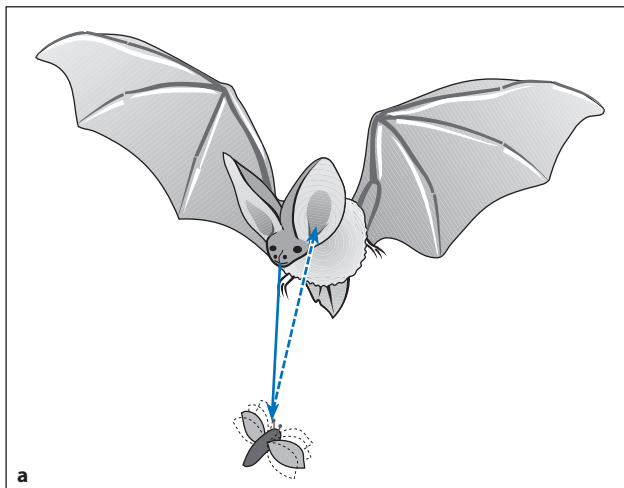
Рис. А-1.1 Применение УЗ-волн различной частоты



Ультразвук применяют для определения местоположения судов, для очистки (при высокой мощности излучения) контактных линз или медицинских инструментов, при дефектоскопии для выявления трещин в исследуемом материале, а также в медицине для диагностики и лечения.

Рис. А-1.1

Рис. А-1.2 Принцип импульсной эхолокации в ориентировании: у летучих мышей (а), в мореплавании (эхолоты) (b)



Принцип импульсного эхо-сигнала применяется также в эхолоте (рис. А-1.2b) и в медицинских аппаратах УЗД.

Принцип УЗ-локации лежит в основе работы многих технических устройств. По так называемому принципу импульсного эхо-сигнала работает гидролокатор, определяющий положение судна относительно косяков рыбы или морского дна (эхолот, рис. А-1.2b), а также аппараты УЗ-диагностики (УЗД), применяемые в медицине: аппарат излучает УЗ-волны, затем воспринимает отраженные сигналы, и по времени, прошедшему от момента излучения до момента восприятия эхо-сигнала, определяют пространственное положение отражающей структуры.

1.2 Ультразвуковые волны

1.2.1 Что такое звуковые волны?

► Определение.

► Определение.

Звуковые волны – это механические колебания, распространяющиеся в пространстве подобно волнам, возникающим после того, как в воду бросили камень. Распространение звуковых волн в значительной степени зависит от вещества, в котором они распространяются. Объясняется это тем, что звуковые волны возникают лишь при колебании частиц вещества.

► Примечание.

► Примечание.

Поскольку распространение звука возможно только от материальных предметов, в вакууме звук не образуется (на экзаменах часто задают вопрос «на засыпку»: как распространяется звук в вакууме?).

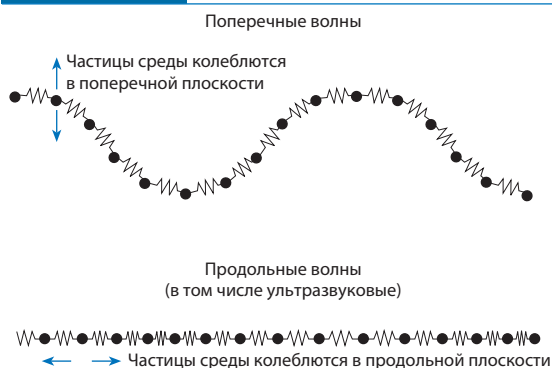
УЗ-волны в жидкостях и газах представляют собой **продольные волны**, так как направление колебания частиц среды и направление распространения волны, в отличие от поперечных волн, совпадают (рис. А-1.3).

Звук в среде может распространяться как в продольном, так и в поперечном направлении. **УЗ-волны** в жидкостях и газах продольные, так как отдельные частицы среды колеблются вдоль направления распространения звуковой волны. Если плоскость, в которой колеблются частицы среды, располагается под прямым углом к направлению распространения волны, как, например, в случае морских волн (колебания частиц в вертикальном направлении, а распространение волны – в горизонтальном), говорят о поперечных волнах (рис. А-1.3). Такие волны наблюдаются и в твердых телах (например, в костях). В мягких тканях ультразвук распространяется преимущественно в виде продольных волн.

УЗ-волна образует зоны пониженного и повышенного давления, которые поочередно проходят через вещество (**переменное давление**).

Когда отдельные частицы продольной волны смещаются по направлению друг к другу, их плотность, а следовательно, и давление в веществе среды в этом месте возрастает. Если частицы расходятся друг от друга, локальная плотность вещества и давление в этом месте снижаются. УЗ-волна образует зоны пониженного и повышенного давления. При прохождении УЗ-волны через ткань это давление очень быстро меняется в точке среды. Чтобы отличить давление, образуемое УЗ-волной, от постоянного давления среды, его называют также **переменным, или звуковым, давлением**.

Рис. А-1.3 Схематическое изображение поперечных и продольных волн



При поперечных волнах (например, морских) частицы среды колеблются в вертикальной плоскости в направлении распространения волны, при продольных волнах (например, ультразвуковых) – параллельно направлению распространения.

Рис. А-1.3

1.2.2 Параметры звуковой волны

К параметрам звуковой волны относятся:

- **Амплитуда** (A), например максимальное звуковое давление («высота волны»).
- **Частота** (f), т.е. количество колебаний за 1 с. Единицей измерения частоты является герц (Гц). В диагностических аппаратах, применяемых в медицине, используют диапазон частот от 1 до 50 МГц ($1 \text{ МГц} = 10^6 \text{ Гц}$, обычно диапазон 2,5–15 МГц).
- **Длина волны** (λ), т.е. расстояние до соседнего гребня волны (точнее, минимальное расстояние между точками с одинаковой фазой).
- **Скорость распространения**, или **скорость звука** (c). Она зависит от среды, в которой распространяется звуковая волна (табл. А-1.1), а также от частоты. Существенное влияние оказывают давление и температура, но в физиологическом диапазоне температур этим влиянием можно пренебречь. Для каждодневной работы полезно помнить, что чем плотнее среда, тем больше скорость распространения звука в ней.

1.2.2 Параметры звуковой волны:

- **Амплитуда** (A , «высота» волны)
- **Частота** (f , число колебаний за 1 с)
- **Длина волны** (λ , расстояние между двумя соседними гребнями волны)
- **Скорость звука** (c , зависит от особенностей среды) (табл. А-1.1).

Примечание. Скорость распространения звука в мягких тканях равна примерно 1500 м/с и повышается с увеличением плотности тканей.

Примечание.

Три величины – частота f , длина волны λ и скорость звука c – находятся в прямой физической зависимости:

$$\text{Частота} \times \text{длина волны} = \text{скорость звука}$$

$$f \times \lambda = c$$

Физическая зависимость между частотой f , длиной волны λ и скоростью звука c выражается формулой:
 $f \times \lambda = c$.

Таблица А-1.1 Скорость распространения УЗ-волн в различных средах

Ткань (м/с)	Воздух	Вода	Мышцы	Жир	Печень	Почки	Селезенка	Кости
	331	1496	1568	1476	1570	1560	1565	3360

Газ	Жидкость	Твердые тела
Воздух	Мягкие ткани	Кости

Таблица А-1.1

Таблица А-1.2

Это очень важная формула в медицинской эхографии, так как с ее помощью определяют длину волны.

► **Примечание.**

С увеличением частоты ультразвука длина его волны уменьшается при прохождении через ткани, при этом повышается достижимая глубина исследования.

► **Примечание.**

1.3 Как получают ультразвук?

1.3.1 Пьезоэлектрический эффект

Пьезоэлектрические и керамические кристаллы **при подаче** на них электрического напряжения **деформируются** (рис. А-1.4). При подаче **переменного напряжения** возникают **звуковые волны**. Возможен обратный эффект – тогда пьезоэлектрический элемент становится приемником УЗ-волн.

УЗ-волна представляет собой механическое колебание, которое распространяется в **соединяющей среде**.

Согласующий слой уменьшает потери энергии при переходе УЗ-волны от датчика в среду.

Рис. А-1.4

Таблица А-1.2

Частота звуковых колебаний и соответствующая длина волны

Частота (МГц)	1	2	3,5	5	7	10	20
Длина волны (мм)	1,5	0,75	0,43	0,3	0,21	0,15	0,075

Эта формула занимает центральное место в медицинской эхографии. С ее помощью можно вычислить длину волны λ ультразвука, позволяющую определить минимальный размер анатомических структур, которые еще видимы при УЗИ. Те анатомические структуры, размер которых меньше длины УЗ-волны, при УЗИ уже неразличимы.

► **Примечание.**

Длина волны позволяет получить довольно грубое изображение и не годится для оценки небольших структур. Чем выше частота ультразвука, тем меньше длина волны и размер анатомических структур, которые еще можно различить.

Возможность детализации возрастает с увеличением частоты ультразвука. При этом уменьшается глубина проникновения ультразвука в ткани, т.е. снижается его проникающая способность (см. с. 25). Таким образом, с увеличением частоты ультразвука уменьшается доступная глубина исследования тканей.

► **Примечание.**

Длина волны ультразвука, применяемого при эхографии для исследования тканей, колеблется от 0,1 до 1 мм (табл. А-1.2). Более мелкие анатомические структуры идентифицировать не удается.

1.3 Как получают ультразвук?

1.3.1 Пьезоэлектрический эффект

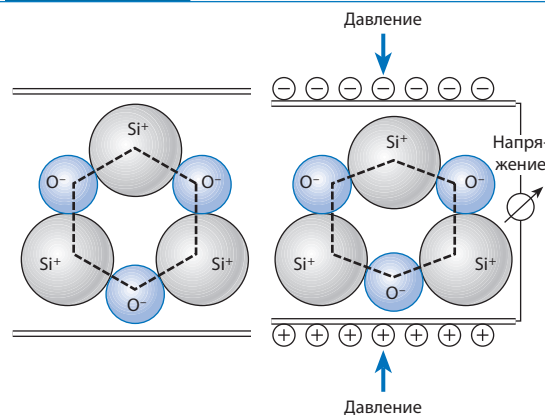
Получение ультразвука, применяемого в медицинской диагностике, основывается на пьезоэлектрическом эффекте – способности кристаллов и керамики **деформироваться под действием** приложенного электрического **напряжения** (рис. А-1.4). Под действием **переменного напряжения** кристаллы и керамика периодически деформируются, т.е. возникают механические колебания и образуются **УЗ-волны**. Пьезоэлектрический эффект обратим: УЗ-волны вызывают деформацию пьезоэлектрического кристалла, которая сопровождается возникновением электрического напряжения, поддающегося измерению. Таким образом, пьезоэлектрические материалы служат как генераторами УЗ-волн, так и их приемниками.

При возникновении УЗ-волны она распространяется в **соединяющей среде**. «Соединяющая» означает, что между генератором ультразвука и средой, в которой он распространяется, существует очень хорошая звуковая проводимость. Для этого обычно применяют стандартный УЗ-гель.

Для облегчения перехода УЗ-волн с твердой керамики пьезоэлемента на мягкие ткани его покрывают специальным УЗ-гелем.

Рис. А-1.4

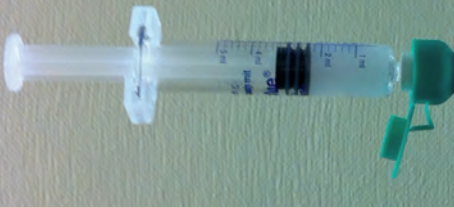Пьезоэлектрический эффект



Под влиянием электрического напряжения пьезоэлектрический кристалл деформируется (обратный пьезоэлектрический эффект), и наоборот, под действием механического давления, например при механических колебаниях (в частности, ультразвуковых), на кристалле возникает электрическое напряжение, которое регистрируется в виде сигнала (прямой пьезоэлектрический эффект).

A

2 Эхоконтрастные вещества

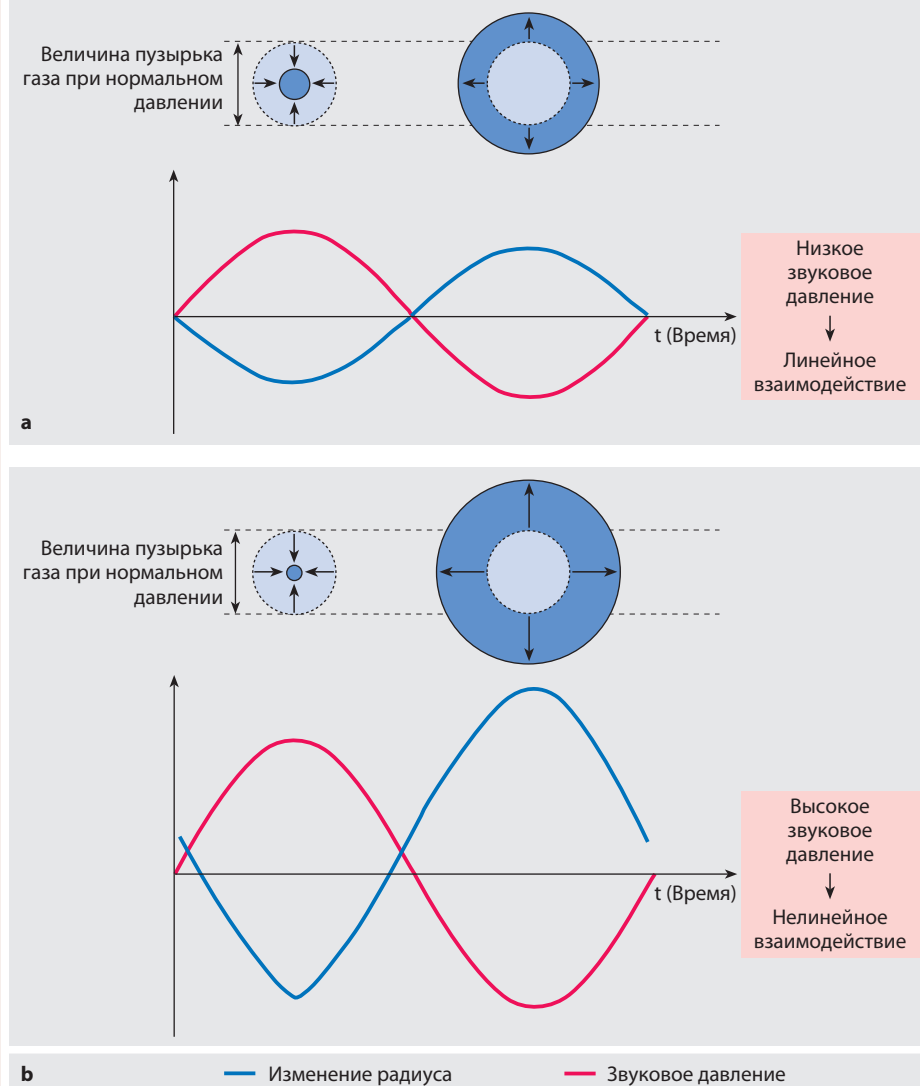


Принцип: Вводимые внутривенно **микропузырьки газа** или **воздуха** остаются в сосудистом русле. Они отражают УЗ-луч своей поверхностью, посылая сильные эхо-сигналы. Кроме того, микропузырьки могут начинать вибрировать с собственной частотой, проявляя **нелинейное поведение**, и активно генерируют эхо-сигналы (рис. А-2.1).

► **Синонимы:** эхоконтрастные препараты; усилители УЗ-сигналов.

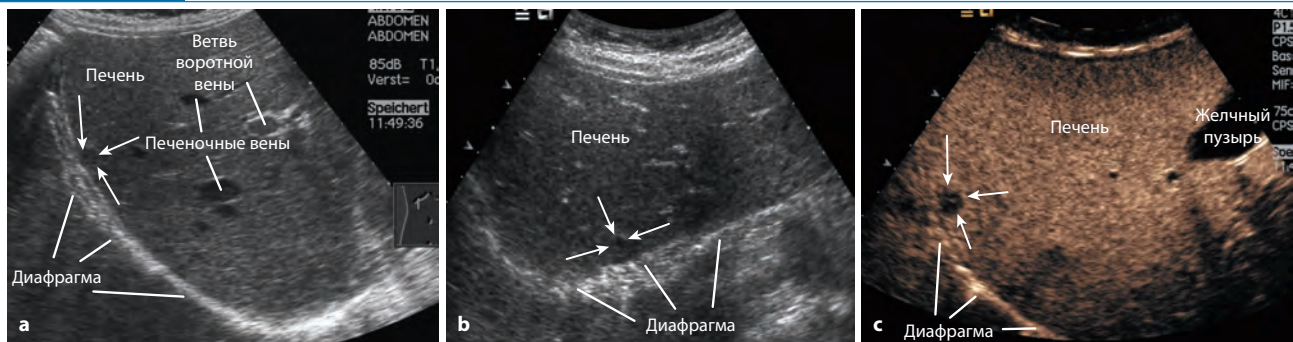
Принцип действия. В качестве ЭКВ применяют микропузырьки газа или воздуха диаметром 2–10 мкм. Эти вещества вводят внутривенно. Попав в кровь, ЭКВ отражают эхо-сигналы на поверхности раздела с ней и тем самым усиливают УЗ-сигнал, который становится на 20–30 дБ больше, чем до введения ЭКВ. Кроме того, вибрация микропузырьков может достигать резонансной частоты, и они в этом случае не просто пассивные частицы, рассеивающие ультразвук, но и сами начинают генерировать звуковые волны. При низком переменном звуковом давлении микропузырьки деформируются пропорционально изменению давления. При высоком переменном УЗ-давлении микропузырьки выдерживают компрессию (фазу повышения давления) лучше, чем следующее затем расширение (фаза снижения давления), причем зависимость радиуса микропузырьков от величины звукового давления перестает быть линейной (рис. А-2.1). Этот специфический **нелинейный эффект** лег в основу разработки специальных методов исследования (см. с. 58).

⊙ Рис. А-2.1 Сравнение микропузырьков



Нелинейное поведение микропузырьков иллюстрирует взаимосвязь между звуковым давлением и радиусом пузырьков при низком и высоком уровнях звукового давления.

Рис. А-2.2 Обычная и контрастная эхография при метастазах в печени



Продольное (а) и поперечное (б) сканирование правой подреберной области. В непосредственной близости от печеночной капсулы имеется зона (обозначена стрелкой), которая несколько менее эхогенна, чем остальная паренхима печени. В фазе поступления (портальная фаза, наступающая через 45 с после введения микропузырькового ЭКВ) (с) эхогенность паренхимы печени повышается, а метастазов – не изменяется (стрелки).

Приготовление: поскольку свободные микроскопические пузырьки воздуха сразу растворяются в крови, их необходимо облечь в стабилизирующую **нанооболочку**, состоящую из липидов, белков или полимеров. Эти очень тонкие оболочки придают микропузырькам различные механические свойства, делая их гибкими или жесткими, и тем самым определяют их акустическое поведение. Газообразным наполнителем микропузырьков в простейшем случае служит воздух. В ЭКВ II поколения для повышения долговечности микропузырьков в качестве **газообразного наполнителя** использованы труднорастворимые перфторированные газы (например, перфторпропан или гексафторид серы). Такой подход позволил добиться прохождения ЭКВ через легочные капилляры и распределения их по всему сосудистому руслу, где ЭКВ остаются достаточно долго, чтобы можно было выполнить исследование кровообращения.

Значение: ЭКВ оценивались производителями очень дорого, что в период внедрения грозило им финансовым фиаско. Слишком сомнительными казались потенциальным потребителям диагностические преимущества в пересчете на заметное увеличение стоимости одной инъекции. Использование ЭКВ, когда речь, по существу, шла об усилении слабого внутреннего доплеровского сигнала, подверглось резкой критике и нашло применение лишь в диагностике пузырно-мочеточникового рефлюкса у детей.

Значительно чаще ЭКВ стали использовать в связи с усовершенствованием диагностических аппаратов, которые обрабатывают сигналы, получаемые с помощью ЭКВ, у больных с очаговыми поражениями печени. О возможности столь высококачественной диагностики до этого не подозревали (рис. А-2.2, см. также с. 60). **Диагностика заболеваний печени** и по сей день остается **основным клиническим показанием** к применению ЭКВ. Важную роль играют эти вещества и в диагностике заболеваний сердца и других хорошо кровоснабжаемых паренхиматозных органов (головного мозга, почек и т.д.), а также при острых травмах для диагностики активного кровотечения и образования гематом в паренхиматозных органах. Однако возможности применения ЭКВ выходят за обозначенные рамки. Их можно связывать с антителами и вводить для мечения поверхностных клеточных мишеней (например, VEGF-рецепторов). ЭКВ можно использовать и как носители, например, связав с фармакологически активными веществами и доставив к месту назначения с помощью ультразвука. Возможность такого применения доказана в эксперименте на животных. В настоящее время проводятся первые клинические испытания в этом направлении.

Помимо весьма неоднозначного отношения к применению ЭКВ, отметим еще один их недостаток: из-за повышения эхогенности контрастированных тканей быстро возрастает рассеивание энергии, поэтому ее остается недостаточно для получения эхо-сигнала от глубжележащих тканей, которые получают затененными. Отсюда вывод: лучше меньше, да лучше. Вводя меньшее (!) количество ЭКВ, можно получить более четкое изображение глубжележащих тканей.

Приготовление: микропузырьки ЭКВ образованы стабилизирующей **нанооболочкой**, состоящей из липидов, белков или полимеров и наполненной **газом** (в простейшем случае – воздухом). В ЭКВ II поколения для повышения стабильности микропузырьков в качестве наполнителя используют труднорастворимые перфторированные газы.

Значение: важнейшим клиническим показанием к применению ЭКВ является **диагностика поражений печени**, что связано с наличием специально разработанных технических средств. Эти вещества можно также применять в диагностике заболеваний сердца, головного мозга, почек и при острых травмах.

Введение ЭКВ в высокой концентрации вызывает повышенное рассеивание УЗ-луча вблизи датчика, вызывающее затенение глубжележащих тканей, что является недостатком этих веществ. Поэтому следует стремиться вводить по возможности малые дозы ЭКВ.

3 Гармоническое изображение

3.1	Основы	58
3.2	Методы	59
3.3	Применение	60
3.4	Количественное эхоконтрастное УЗИ	62

3.1 Основы

Если в ткани происходит лишь поглощение, отражение, преломление и/или рассеивание УЗ-импульсов, то форма их в целом сохраняется (**линейное обратное рассеивание**).

Поскольку между ЭКВ и тканями под воздействием ультразвука происходит и иное взаимодействие, возникает **нелинейное обратное рассеивание**, которое используют для построения изображения.

3.1.1 Нелинейное взаимодействие с эхоконтрастными веществами

УЗ-импульс, попадая на **микропузырьки** ЭКВ, деформирует их, заставляя **вибрировать**. В результате такой вибрации микропузырьки генерируют собственные УЗ-импульсы (**квазиэхо**). Вибрация с частотой меньше или больше резонансной, целое кратное и доли этой частоты (**гармонические колебания**) образуют максимум частотного спектра (рис. А-3.1).

При **высоком звуковом давлении** разрушение микропузырьков вызывает так называемую **стимулированную акустическую эмиссию** (САЭ).

3.1 Основы

При проникновении УЗ-волн в нейтральную среду, в которой они лишь частично поглощаются, отражаются, преломляются или рассеиваются, форма УЗ-импульсов в целом сохраняется. Хотя, например, амплитуда импульсов из-за поглощения волн средой уменьшается или спектр эхо-сигналов, отражаемых от глубже лежащих тканей, оказывается смещенным влево, т.е. в сторону низких частот, так как поглощение ультразвука зависит от его частоты. Такое поведение УЗ-волн описывается понятием «**линейное обратное рассеивание**». Однако, строго говоря, как ЭКВ, так и контрастированные ткани не ведут себя нейтрально, так как между ними происходит типичное взаимодействие (см. далее), которое обуславливает **нелинейный характер обратного рассеивания**. Этот феномен при традиционном УЗИ в В-режиме и при доплерографии остается незамеченным, но с помощью соответствующего технического оснащения его можно использовать для получения изображения.

3.1.1 Нелинейное взаимодействие с эхоконтрастными веществами

УЗ-импульс характеризуется шириной полосы частот, или диапазоном частот. Попадая на микропузырек, УЗ-импульс вызывает его колебания не только в собственном диапазоне частот, но и в другом частотном диапазоне. Это объясняется тем, что **микропузырьки** под действием УЗ-импульса деформируются и начинают **вибрировать**, посылая собственные ультразвуковые эхо-сигналы (**квазиэхо**).

В диапазоне от 1 до 10 МГц частота квази-эхо-сигналов в зависимости от размеров микропузырьков равна либо целому кратному, либо 1/2, либо 1/3 средней частоты спектра; колебания, принадлежащие этому спектру, называются **гармоническими** и, по сути, являются обертонами.

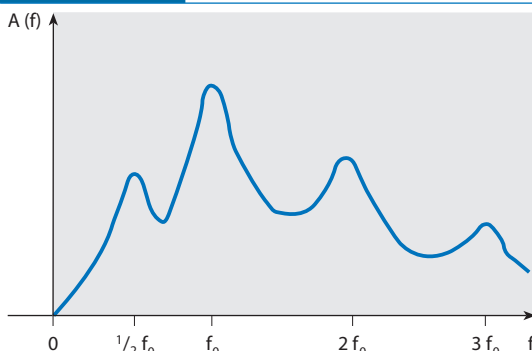
Частота вновь возникших «пиков» (полосы частот) оказывается большей или меньшей, чем резонансная частота (рис. А-3.1). Аналогичная картина наблюдается и в акустике, когда наряду с основным тоном c звучат также первый обертон как октава c' (удвоенная частота), второй обертон – дуодецима g' (утроенная частота) – и четвертый обертон (вторая октава c'').

При **высоком звуковом давлении** (т.е. при высокой мощности излучения) индуцированные резонансные колебания оказываются настолько сильными, что **микропузырьки начинают лопаться**. При этом они посылают «финальный» сигнал, возникает так называемая **стимулированная акустическая эмиссия** (САЭ).

Рис. А-3.1

Рис. А-3.1

Частота колебаний микропузырьков ЭКВ



Наряду со средней частотой собственных колебаний УЗ-луча (f_0), на кривой колебаний появляются дополнительные пики, соответствующие целочисленному кратному средней частоты спектра или доле средней частоты (обертоны и унтертоны), которые объясняются резонансом микропузырьков.