


ОЧНЫЙ ЦИКЛ ПОВЫШЕНИЯ КВАЛИФИКАЦИИ

МЕЖДУНАРОДНЫЕ
СТАНДАРТЫ
В УЛЬТРАЗВУКОВОЙ
ДИАГНОСТИКЕ
ЗАБОЛЕВАНИЙ
МОЛОЧНОЙ ЖЕЛЕЗЫ,
МАТКИ И ЯИЧНИКОВ



ПЯТИГОРСК

ДОРОГИЕ КОЛЛЕГИ!

Приглашаем Вас пройти обучение на цикле повышения квалификации «Международные стандарты в ультразвуковой диагностике заболеваний молочной железы, матки и яичников», который пройдет в г. Пятигорске.

Преподаватель цикла – к.м.н., врач эксперт в области ультразвуковой диагностики Солнцева Ирина Александровна.

Освоение программы обеспечит клиническую подготовку, приобретение современных знаний и навыков по вопросам ультразвуковой диагностики с позиции современных рекомендаций.

НА ЦИКЛЕ ПРЕДУСМОТРЕНЫ МАСТЕР-КЛАССЫ!



+7-982-620-07-27

8-800-200-78-01

+7 (343) 287-50-60

+7 (717) 27-88-154

+996 (312) 96-26-40

(бесплатный вызов по России)

(г. Екатеринбург)

(Республика Казахстан)

(Кыргызская Республика)



<http://uzi.expert>



uc@uzi.expert



ПРЕПОДАВАТЕЛЬ ЦИКЛА:

**СОЛНЦЕВА
ИРИНА
АЛЕКСАНДРОВНА**

Кандидат медицинских наук.

Доцент кафедры лучевой диагностики и лучевой терапии СЗГМУ им. И.И. Мечникова. Образование: Закончила Первый Ленинградский Медицинский институт им. акад. И.П. Павлова в 1990 году по специальности «Лечебное дело».

С 1990 по 1992 проходила обучение в клинической ординатуре в 1 ЛМИ им. акад. И.П. Павлова по специальности «Функциональная диагностика». В 1996 году прошла цикл первичной специализации по специальности «Рентгенология».

С 1997 по 2002 проходила обучение в заочной аспирантуре СПб МАПО на кафедре рентгенологии по специальности «Ультразвуковая диагностика». В 2002 году защитила кандидатскую диссертацию на тему «Возможности эхографии в диагностике диффузного фиброаденоматоза молочных желез». Выполняет все виды ультразвуковых исследований органов брюшной полости и забрюшинного пространства, органов малого таза у мужчин и женщин, молочных желез, щитовидной железы, мягких тканей. Является экспертом в проведении ультразвуковых исследований молочных желез и органов малого таза у женщин. Имеет большой практический опыт в применении методики эластографии. Является автором 28 научных работ, 3 монографий (в соавторстве). Регулярно выступает с научными докладами и лекциями на городских и российских конференциях, проводит мастер классы по УЗ-диагностике в разных регионах России и ближнего зарубежья. Является членом Радиологического общества Санкт-Петербурга.

БУДЕМ РАДЫ ВСТРЕЧЕ С ВАМИ!



ПРОГРАММА ЦИКЛА:

УЛЬТРАЗВУКОВАЯ АНАТОМИЯ МОЛОЧНОЙ ЖЕЛЕЗЫ

Анатомия молочных желез в норме. Гормональная регуляция молочных желез. Нормальная структура кожи, подкожной жировой клетчатки, фиброг ландулярной ткани, протоковой и лимфатической системы. Ультразвуковая анатомия аксиллярного лимфатического узла. Изменения структуры молочных желез в возрастном аспекте. Количественная оценка структуры молочных желез в возрастном аспекте. Основные УЗ – паттерны строения молочных желез (репродуктивный, предменопаузальный, постменопаузальный, специфический). Детская молочная железа. Протокол ультразвукового описания структуры молочных желез.

СОВРЕМЕННЫЕ СТАНДАРТЫ МЕТОДИКИ УЗИ МОЛОЧНЫХ ЖЕЛЕЗ

Плоскости сканирования при исследовании молочных желез. Деление молочных желез на квадранты. Описание локализации выявленных изменений по BIRADS. Правила измерения размеров очаговых образований. Правила УЗ – обследования соска и позадисосковой области. Техника периферической компрессии. Корреляция результатов маммографии и УЗИ – основа объективной диагностики. Корреляция данных ММГ и УЗИ: форма, положение относительно гру дной стенки, расположение образования по часам. Основные типы у лтьразвуковой структуры молочной железы по BIRADS. Понятие маммографической плотности. 4 типа плотности структуры молочных желез. «Плотная» молочная железа – фактор риска рака. Корреляция данных маммографии и УЗИ по типу плотности молочной железы. Стандарты качества эхографии молочной железы.

УЛЬТРАЗВУКОВОЕ ИССЛЕДОВАНИЕ ПАЦИЕНТОК С ДИФФУЗНЫМИ ДИСПЛАЗИЯМИ МОЛОЧНОЙ ЖЕЛЕЗЫ

Этиопатогенез диффузной дисплазии молочной железы (мастопатии). Клиническая картина диффузных дисплазий. Классификация мастопатии. Основные виды морфологических изменений структуры молочной железы при мастопатии. Диагностические критерии диффузной дисплазии молочной железы. Особенности и симптомокомплексы УЗ – изображения различных вариантов диффузных дисплазий (с преобладанием фиброзного, кистозного, железистого компонентов и смешанного варианта). Кисты молочной железы: классификация, критерии диагностики, тактика ведения. Кистоподобные образования молочной железы.

ОСОБЕННОСТИ УЛЬТРАЗВУКОВОЙ ДИАГНОСТИКИ ПРОЛИФЕРАТИВНЫХ ИЗМЕНЕНИЙ МОЛОЧНОЙ ЖЕЛЕЗЫ

Классификация комплексных кист молочной железы по Berg, риски развития рака молочной железы, критерии диагностики, тактика ведения. Внутрипротоковая папиллома: клинические проявления, критерии диагностики. Факторы, влияющие на изображение папиллом. Внутрипротоковая папиллома – главная причина серозно – кровянистых выделений из сосков. Виды выделений из сосков (физиологические, патологические), тактика лучевого обследования и ведения пациенток с выделениями из сосков. Радиальный рубец, склерозирующий аденоз – критерии диагностики.

Современное понятие «non mass lesion» – концептуально новая классификационная система неузловых очаговых изменений молочной железы, целью которой является раннее выявление DCIS. Морфологические изменения, которые могут визуализироваться при УЗИ, как «non – mass lesion». Классификация «non mass lesion» (5 основных типов), критерии диагностики, тактика ведения пациенток.

УЛЬТРАЗВУКОВАЯ ДИАГНОСТИКА ДОБРОКАЧЕСТВЕННЫХ И ЗЛОКАЧЕСТВЕННЫХ НОВООБРАЗОВАНИЙ МОЛОЧНОЙ ЖЕЛЕЗЫ: КЛАССИФИКАЦИЯ BIRADS, ПРОТОКОЛ ИССЛЕДОВАНИЯ

Международная классификация протоколирования и описания молочных желез и их очаговых изменений BIRADS. Международная система BI-RADS – основа мультидисциплинарного подхода в диагностике рака молочной железы. Международный протокол лучевого обследования молочной железы BI-RADS. Обязательные разделы протокола УЗ – исследования молочной железы. Сбор анамнеза. Оценка факторов риска рака молочной железы. Наследственный рак молочной железы. Селективный скрининг для пациенток с мутацией генов BRCA 1,2.

СТАНДАРТЫ ПРОТОКОЛИРОВАНИЯ ПАТОЛОГИЧЕСКИХ ИЗМЕНЕНИЙ МОЛОЧНОЙ ЖЕЛЕЗЫ, ПРИНЦИПЫ КЛАССИФИКАЦИИ И ТАКТИКА ВЕДЕНИЯ ПАЦИЕНТОК (BIRADS)

Стандарты описания очаговых образований молочной железы. Анализ очаговых образований молочной железы, критерии дифференциальной диагностики доброкачественных и злокачественных новообразований молочной железы: форма, ориентация в пространстве, края, экзогенность, экоструктура, дистальные акустические эффекты, кальцинаты, васкуляризация, сопутствующие изменения. Категории BIRADS. Критерии отнесения образований молочной железы к 1 – 6 категориям BIRADS. Фиброзопителиальные опухоли молочной железы: фиброаденома, филоидная опухоль, гамартома. Особенности ультразвукового изображения. Фиброаденома – самое частое доброкачественное образование молочной железы. Морфологические варианты фиброаденом, особенности ультразвукового изображения. «Простая» и «сложная» фиброаденома, критерии ультразвуковой диагностики. «Сложные» фиброаденомы и риск рака молочной железы. Когда нужна биопсия? Важность дифференциальной диагностики фиброаденом и хорошо отграниченных карцином молочной железы. Морфологические варианты карцином, маскирующихся под доброкачественные образования. Критерии дифференциальной диагностики. Тактика ведения пациенток в зависимости от категории BIRADS. Графа протокола BIRADS: рекомендации. Рецидивы карцином молочной железы, ультразвуковое изображение. Система описания ответа опухоли на неoadьювантную химиотерапию RECIST 1.1, клиническое применение.

ПРОГРАММА ЦИКЛА:

КОМПРЕССИОННАЯ ЭЛАСТОГРАФИЯ В ДИАГНОСТИКЕ ЗАБОЛЕВАНИЙ МОЛОЧНЫХ ЖЕЛЕЗ.

ПРАВИЛА ВЫПОЛНЕНИЯ И АЛГОРИТМ ИССЛЕДОВАНИЯ

Основы метода компрессионной эластографии. Предпочтительные настройки системы LOGIQ для проведения компрессионной эластографии. Технические факторы проведения эластографии по рекомендациям R.G.Barr 2020. Методы интерперетации эластограмм. Качественная оценка эластограммы и эластотипы, определяемые шкалой Ueno, Tsucuba. Основные ошибки при проведении эластографии. Оценка коэффициента деформации (Strain Ratio). Рекомендации по проведению и оценке данных эластографии при исследовании молочных желез WFUMB. Эластотипы и коэффициент деформации в классификации BIRADS. Возможности компрессионной эластографии для дифференциальной диагностики заболеваний молочных желез, характеристики эластотипов в зависимости от нозологической формы. Ограничения компрессионной эластографии для дифференциальной диагностики заболеваний молочных желез, ложноположительные и ложноотрицательные результаты. Клинические примеры.

ПРИЧИНЫ ОШИБОК В УЛЬТРАЗВУКОВОЙ ДИАГНОСТИКЕ ЗАБОЛЕВАНИЙ МОЛОЧНЫХ ЖЕЛЕЗ И ПУТИ ИХ ПРЕОДОЛЕНИЯ

Системные ошибки в ультразвуковой диагностике заболеваний молочных желез: отсутствие четкой диагностической интерпретации, несоблюдение стандартов протокола диагностического исследования BIRADS, отсутствие корреляции между клиническими данными, результатами маммографии, УЗИ и МРТ. Корреляция результатов УЗИ и Маммографии в расположении образования. Интеграция данных анамнеза, клинического обследования, ММГ, МРТ и УЗИ в одном протоколе.

Объективные ошибки в ультразвуковой диагностике заболеваний молочных желез: карциномы, маскирующиеся под доброкачественные образования, доброкачественные образования, симулирующие наличие карциномы, трудные для интерпретации образования (инвазивная дольковая карцинома, гамартома, папиллома, Non mass lesions), ошибки в трактовке результатов соноэластографии.

ИЗБРАННЫЕ ВОПРОСЫ УЛЬТРАЗВУКОВОЙ ДИАГНОСТИКИ ЗАБОЛЕВАНИЙ МАТКИ И ЯИЧНИКОВ

Ультразвуковая диагностика заболеваний миометрия. Классификация и семиотика эндометриоза, распространенность. Изменение размеров, контуров, эхогенности, эхоструктуры матки. Типы изменений переходной зоны при аденомиозе (нечеткость, прерывистость, утолщение). 3 D реконструкция в оценке переходной зоны. Терминология описания эхографических изменений при аденомиозе по международным стандартам. Критерии диагностики узловой формы аденомиоза. Дифференциальная диагностика узловой формы аденомиоза и миомы матки. Особенности доплерографической картины при аденомиозе.

Классификация и семиотика доброкачественных и злокачественных новообразований миометрия, распространенность в возрастных группах. Изменение размеров, контуров, эхогенности, состояния сосудистого рисунка, внутренней структуры матки. Классификация миоматозных узлов по FIGO – основа мультидисциплинарного подхода и определения тактики ведения пациентки. Уз – критерии 1-8 типов миоматозных узлов по классификации FIGO. Допплерографическая картина простой и пролиферирующей формы миомы матки. Уз – симптомы саркомы матки, доплерографические критерии.

УЛЬТРАЗВУКОВАЯ ДИАГНОСТИКА ДОБРОКАЧЕСТВЕННЫХ И ЗЛОКАЧЕСТВЕННЫХ ОПУХОЛЕЙ ЯИЧНИКОВ. СОВРЕМЕННЫЕ ПРИНЦИПЫ ДИФФЕРЕНЦИАЛЬНОЙ ДИАГНОСТИКИ

Классификация, распространенность и семиотика опухолей яичников. Ключевые принципы диагностики новообразований яичников на основании международных стандартов: принципы стратификации риска и прогнозирования риска IOTA ORADS. 5 основных типов ультразвукового изображения новообразований яичников IOTA ORADS. 6 категорий новообразований яичников по ORADS. Понятие простой и однокамерной непустой кисты. Классическая картина доброкачественных новообразований яичников ORADS 2 (геморрагическая киста, дермоидная киста, эндометриома, параовариальная киста, перитонеальная киста, гидросальпинкс). Категории ORADS 3,4,5. Критерии отнесения новообразований яичников, тактика ведения. Модели прогнозирования риска при оценке новообразований яичников (простые правила IOTA, LR1, LR2 (логистические регрессионные модели), ADNEX модель. Стратегия применения, рекомендации ORADS.



8-800-200-78-01
+7 (343) 287-50-60
+7 (717) 27-88-154
+996 (312) 96-26-40

(бесплатный вызов по России)
(г. Екатеринбург)
(Республика Казахстан)
(Кыргызская Республика)

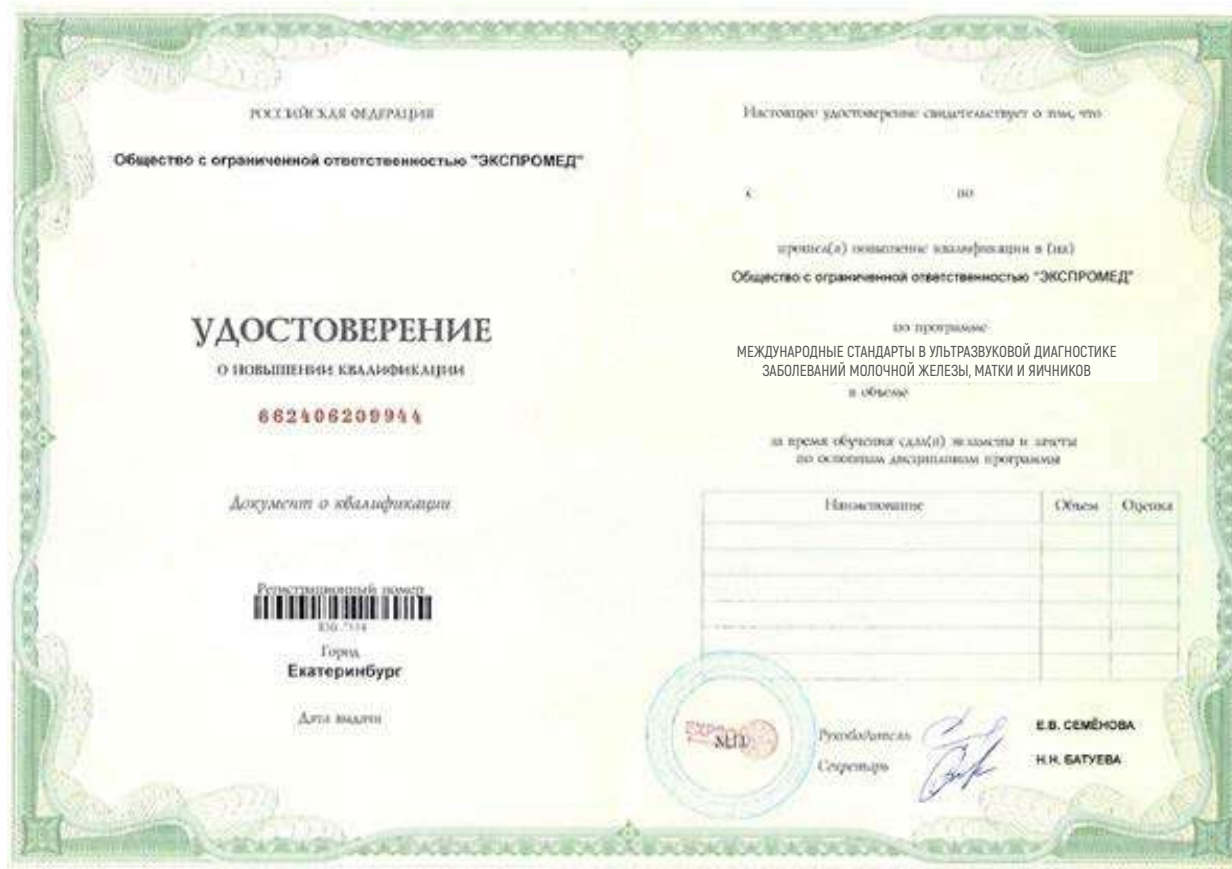
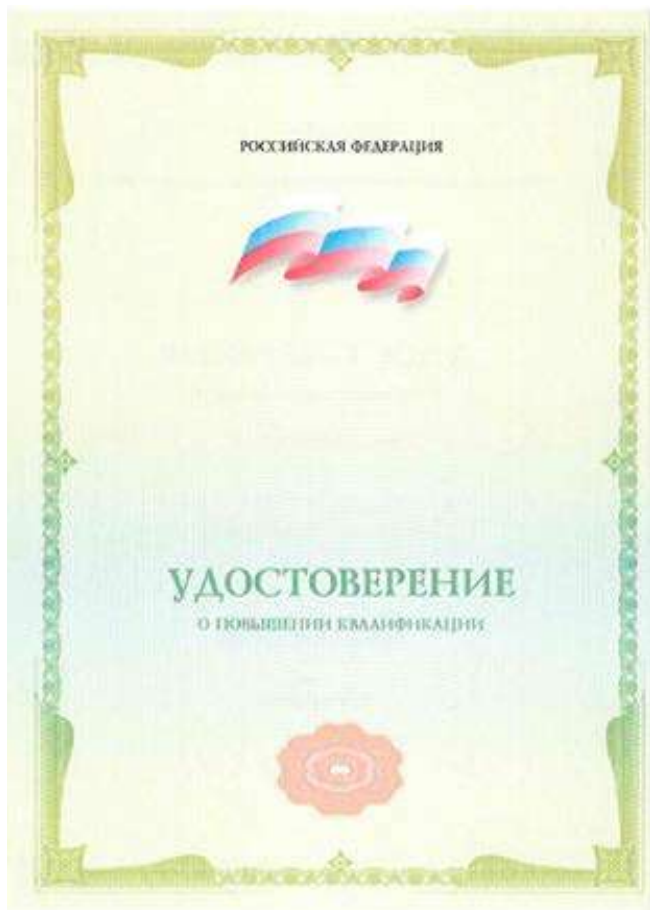
<http://uzi.expert>

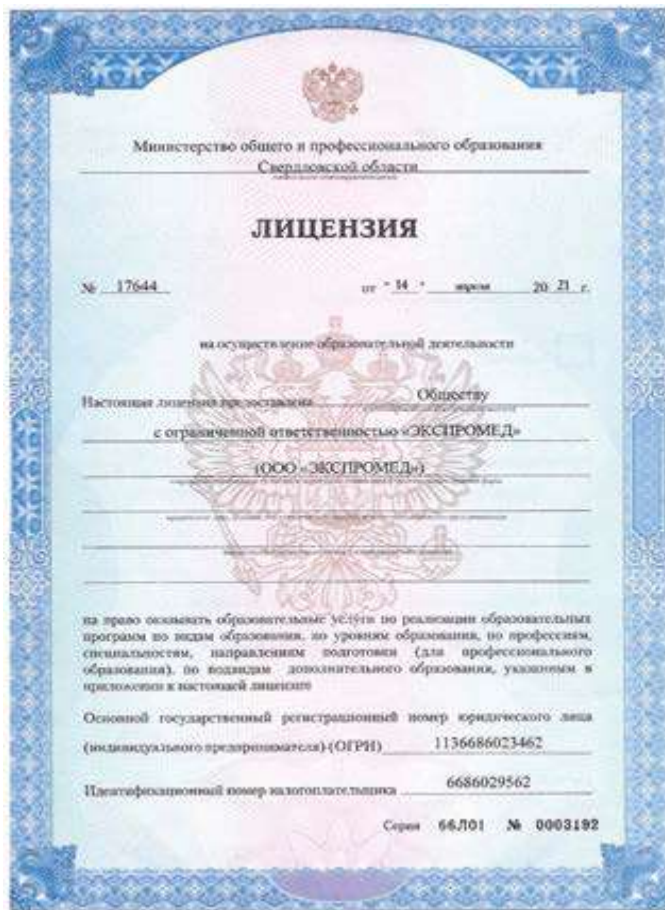

uc@uzi.expert

ПО ОКОНЧАНИИ ОБУЧЕНИЯ СДАЕТСЯ ИТОГОВОЕ КОМПЬЮТЕРНОЕ ТЕСТИРОВАНИЕ, ПРИ УСПЕШНОЙ СДАЧЕ КОТОРОГО ВЫДАЕТСЯ УДОСТОВЕРЕНИЕ О ПОВЫШЕНИИ КВАЛИФИКАЦИИ УСТАНОВЛЕННОГО (ГОСУДАРСТВЕННОГО) ОБРАЗЦА.



Учебный центр «ЭКСПРОМЕД» осуществляет деятельность на основании государственной лицензии 17644, выданной 14.04.2021 г. Министерством общего и профессионального образования Свердловской области



ЗАПИСАТЬСЯ НА ЦИКЛ МОЖНО НА САЙТЕ WWW.UZI.EXPERT
В РАЗДЕЛЕ «ОЧНОЕ ОБУЧЕНИЕ» - ПОВЫШЕНИЕ КВАЛИФИКАЦИИ

г. ПЯТИГОРСК

8-800-200-78-01
+7 (343) 287-50-60
+7 (717) 27-88-154
+996 (312) 96-26-40

(бесплатный вызов по России)
(г. Екатеринбург)
(Республика Казахстан)
(Кыргызская Республика)

<http://uzi.expert>

uc@uzi.expert



Место проведения:
г. Пятигорск, пл. Ленина, дом 13
Гостиница «Интурист», конгресс-холл

ПОЛУЧИТЬ ПОДРОБНУЮ ИНФОРМАЦИЮ ВЫ МОЖЕТЕ ПО ТЕЛЕФОНАМ
ОТДЕЛА ПРОДАЖ УЧЕБНОГО ЦЕНТРА «ЭКСПРОМЕД»

БУДЕМ РАДЫ ВСТРЕЧЕ С ВАМИ!